EFEK PEMBERIAN PENGAWET NATRIUM NITRIT TERHADAP KADAR KREATININ DARAH DAN STRUKTUR GAMBARAN HISTOPATOLOGI ORGAN GINJAL PADA HEWAN COBA TIKUS PUTIH *(Rattus* norvegicus*)*

SKRIPSI

UIN SUNAN AMPEL
S U R A B A Y A

Disusun Oleh :

AISYA MAULIDA HANIA
H71216021

PROGRAM STUDI BIOLOGI
JURUSAN SAINS
FAKULTAS SAINS DAN TEKNOLOGI
UNIVERSITAS ISLAM NEGERI SUNAN AMPEL
SURABAYA
2020

HALAMAN PERNYATAAN KEASLIAN KARYA ILIMIAH

Saya yang bertanda tangan dibawah ini,

Nama	: Aisya Maulida Hania
Nim	: H71216021
Program studi	: Biologi
Angkatan	: 2016

Menyatakan bahwa saya tidak melakukan plagiat dalam penulisan skripsi saya yang berjudul EFEK PEMBERIAN PENGAWET NATRIUM NITRIT TERHADAP KADAR KREATININ DARAH DAN STRUKTUR GAMBARAN HISTOPATOLOGI ORGAN GINJAL PADA HEWAN COBA TIKUS PUTIH *(Rattus Norvegicus)*, apabila suatu saat nanti terbukti saya melakukan tindakan plagiat, maka saya bersedia menerima sanksi yang telah ditetapkan.

Demikan pernyataan keaslian ini saya buat dengan sebenar-benarnya.

Surabaya, 17 Agustus 2020
Yang menyatakan

Aisya Maulida Hania
NIM H71216021

LEMBAR PERSETUJUAN PEMBIMBING

Skripsi oleh
NAMA : AISYA MAULIDA HANIA
NIM : H71216021
JUDUL : EFEK PEMBERIAN PENGAWET NATRIUM NITRIT TERHADAP KADAR KREATININ DARAH DAN STRUKTUR GAMBARAN HISTOPATOLOGI ORGAN GINJAL PADA HEWAN COBA TIKUS PUTIH *(Rattus norvegicus)*

Telah diperiksa dan disetujui untuk diujikan.

Surabaya, 27 Juli 2020

Pembimbing Utama	Pembimbing Pendamping
(Nimala Fitria F, M.Si.)	(Atiqoh Zumman, M.Sc.)
NIP. 198506252011012010	NIP. 199111112019032026

HALAMAN PENGESAHAN TIM PENGUJI SKRIPSI

Skripsi Aisya Maulida Hania ini telah dipertahankan
di depan tim penguji skripsi
di Surabaya, 06 Agustus 2020

Mengesahkan,
Dewan penguji

Penguji I

Nirmala Fitria F, M.Si.
NIP. 198506252011012010

Penguji II

. Atiqoh Zummah, M.Sc.
NIP. 199111112019032026

Penguji III

Funsu Andriana, M.Kes.
NIP. 198710142014032002

Penguji IV

.Drs. Abdul Manan, M.Pd.I.
NIP. 197006101998031002

Mengetahui,

Plt. Dekan Fakultas Sains Dan Teknologi

Universitas Islam Negeri Sunan Ampel Surabaya.

Dr. Hj. Evi Fatimatur Rusydiyah, M.Ag
NIP. 197312272005012003

KEMENTERIAN AGAMA
UNIVERSITAS ISLAM NEGERI SUNAN AMPEL
SURABAYA
PERPUSTAKAAN
Jl. Jend. A. Yani 117 Surabaya 60237 Telp. 031-8431972 Fax.031-8413300

LEMBAR PERNYATAAN PERSETUJUAN PUBLIKASI
KARYA ILMIAH UNTUK KEPENTINGAN AKADEMIS

Sebagai sivitas akademika UIN Sunan Ampel Surabaya, yang bertanda tangan di bawah ini, saya:

Nama : AISYA MAULIDA HANIA
NIM : H71216021
Fakultas/Jurusan : SAINS DAN TEKNOLOGI/PRODI BIOLOGI
E-mail address : aisyamaulida267@gmail.com

Demi pengembangan ilmu pengetahuan, menyetujui untuk memberikan kepada Perpustakaan UIN Sunan Ampel Surabaya, Hak Bebas Royalti Non-Eksklusif atas karya ilmiah :

☑ Sekripsi ☐ Tesis ☐ Desertasi ☐ Lain-lain (……)

yang berjudul :

EFEK PEMBERIAN PENGAWET NATRIUM NITRIT TERHADAP KADAR KREATININ DARAH DAN STRUKTUR GAMBARAN HISTOPATOLOGI ORGAN GINJAL PADA HEWAN COBA TIKUS PUTIH *(Rattus norvegicus)*

beserta perangkat yang diperlukan (bila ada). Dengan Hak Bebas Royalti Non-Ekslusif ini Perpustakaan UIN Sunan Ampel Surabaya berhak menyimpan, mengalih-media/format-kan, mengelolanya dalam bentuk pangkalan data (database), mendistribusikannya, dan menampilkan/mempublikasikannya di Internet atau media lain secara ***fulltext*** untuk kepentingan akademis tanpa perlu meminta ijin dari saya selama tetap mencantumkan nama saya sebagai penulis/pencipta dan atau penerbit yang bersangkutan.

Saya bersedia untuk menanggung secara pribadi, tanpa melibatkan pihak Perpustakaan UIN Sunan Ampel Surabaya, segala bentuk tuntutan hukum yang timbul atas pelanggaran Hak Cipta dalam karya ilmiah saya ini.

Demikian pernyataan ini yang saya buat dengan sebenarnya.

Surabaya, 17 Agustus 2020
Penulis

(Aisya Maulida Hania)

ABSTRAK

EFEK PEMBERIAN PENGAWET NATRIUM NITRIT TERHADAP KADAR KREATININ DARAH DAN STRUKTUR GAMBARAN HISTOPATOLOGI ORGAN GINJAL PADA HEWAN COBA TIKUS PUTIH *(Rattus Norvegicus)*

Penggunaan bahan kimia pada akhir-akhir ini banyak sekali ditemui pada jenis makanan maupun minuman. Salah satu pengawet yang banyak digunakan dalam mengawetkan bahan makanan adalah Natrium Nitrit. Natrium nitrit ($NaNO_2$) tergolong pada jenis senyawa toksik yang ada pada lingkungan, senyawa natrium nitrit dapat menimbulkan masalah pada kesehatan. Natrium nitrit masih diperbolehkan sesuai dengan batas yang ditentukan, didalam tubuh natrium nitrit ini jika bereaksi bersama dengan oksigen akan membentuk nitrit oksida yang dapat mengganggu fungsi dari ginjal. Penelitian ini bertujuan untuk dapat mengetahui pengaruh natrium nitrit terhadap kadar kreatinin dan struktur histopatologi pada organ ginjal tikus putih *(Rattus norvegicus).* Penelitian ini dilakukan dengan hewan coba tikus putih betina sebanyak 24 ekor dengan pemberian perlakuan 1 ml natrium nitrit. Pada kelompok perlakuan terdiri dari 6 kelompok perlakuan yakni kontrol, dosis Na 0,46 mg/ml, dosis Na 0,92 mg/ml, dosis Na 1,38 mg/ml, dosis Na 1,85 mg/ml, dan dosis Na 9,25 mg/ml. Pengambilan darah dan pembedahan dilakukan setelah diberi perlakuan selama 30 hari kemudian di uji kadar kreatinin dan dilihat gambaran histopatologi nya. Hasil penelitian ini menunjukkan adanya peningkatan pada rata-rata kadar kreatinin darah namun tergolong masih berada pada batas normal yakni sebesar 0,38 g/dl, 0,5 g/dl, 0,37 g/dl, 0,35 g/dl, 0,44 g/dl, dan 0,44 g/dl karena batas kadar kreatinin normal pada tikus yakni 0,3-1,00 mg/dl, dan gambaran histopatologi menunjukkan adanya kerusakan pada ginjal.

Kata kunci : Natrium Nitrit, Tikus putih, Kreatinin, Ginjal, dan Histopatologi.

digilib.uinsby.ac.id digilib.uinsby.ac.id digilib.uinsby.ac.id digilib.uinsby.ac.id digilib.uinsby.ac.id digilib.uinsby.ac.id digilib.uinsby.ac.id

ABSTRACT

EFFECT OF PRESERVING NATRIUM NITRIT PRESERVED ON BLOOD CREATININ LEVELS AND STRUCTURAL DESCRIPTION OF HISTOPATHOLOGICAL ORIGINAL ORGANS IN ANIMALS WHITE RAT (Rattus Norvegicus)

The use of chemicals in the recent times found in many types of food and beverages. One preservative that is widely used in preserving foodstuffs is Sodium Nitrite. Sodium nitrite (NaNO2) is classified as a type of toxic compound in the environment, sodium nitrite compound can cause health problems. Sodium nitrite is still allowed in accordance with specified limits, in the body sodium nitrite, if it reacts together with oxygen to form nitric oxide which can interfere with the function of the kidneys. This study aims to determine the effect of sodium nitrite on creatinine levels and histopathological structure in the kidney organs of white rats (Rattus norvegicus). This research was conducted with 24 female white rat experimental animals with 1 ml sodium nitrite treatment. The treatment group consisted of 6 treatment groups namely control, Na dose 0.46 mg ml, Na dose 0.92 mg / ml, Na dose 1.38 mg / ml, Na dose 1.85 mg / ml, and Na dose 9.25 mg / ml. Blood collection and surgery were performed after being treated for 30 days and then tested for creatinine levels and seen histopathological features. The results of this study showed an increase in the average blood creatinine level but classified as still in the normal range 0,38 g/dl, 0,5 g/dl, 0,37 g/dl, 0,35 g/dl, 0,44 g/dl, dan 0,44 g/dl because the limit of normal creatinine levels in mice was 0.3-1.00 mg / dl, and the histopathological picture showed damage to the kidneys.

Keywords : Sodium Nitrite, White Rat, Creatinine, Kidney, and Histopathology.

digilib.uinsby.ac.id digilib.uinsby.ac.id digilib.uinsby.ac.id digilib.uinsby.ac.id digilib.uinsby.ac.id digilib.uinsby.ac.id digilib.uinsby.ac.id

DAFTAR ISI

COVER i
HALAMAN COVER.....ii
LEMBAR PERSETUJUAN PEMBIMBING iii
LEMBAR PENGESAHAN..... iv
HALAMAN PERNYATAAN KEASLIAN KARYA ILIMIAH..... v
HALAMAN MOTTO vi
KATA PENGANTAR vii
ABSTRAK ix
ABSTRACT x
DAFTAR ISI xi
DAFTAR TABEL xiii
DAFTAR GAMBAR xiv
DAFTAR LAMPIRAN.....xv
BAB I PENDAHULUAN 1
1. 1 Latar belakang..... 1
1.2 Rumusan masalah 4
1.3 Tujuan penelitian 4
1.4 Manfaat penelitian..... 5
1.5 Batasan Masalah 5
BAB II KAJIAN PUSTAKA 6
2.1. Ginjal 6
2.1.1. Anatomi 6
2.1.2. Fisiologi 8
2.1.3. Histologi 9
2.2. Gagal ginjal.....14
2.3. Kreatinin 15
2.4 Natrium nitrit ($NaNO_2$) 18
2.5 Tikus Putih.....22
BAB III METODE PENELITIAN 24
3.1 Rancangan penelitian 24

digilib.uinsby.ac.id digilib.uinsby.ac.id digilib.uinsby.ac.id digilib.uinsby.ac.id digilib.uinsby.ac.id digilib.uinsby.ac.id digilib.uinsby.ac.id

3.3. Bahan dan Alat Penelitian 25
3.4. Variabel Penelitian 25
3.5. Prosedur Penelitian 26
BAB IV HASIL DAN PEMBAHASAN 33
4.1 Perlakuan Hewan Coba 33
4.2 Kadar Kreatinin 35
4.3 Histopatologi organ ginjal terhadap natrium nitrit..... 41
BAB V PENUTUP 60
DAFTAR PUSTAKA 61
LAMPIRAN 71

digilib.uinsby.ac.id digilib.uinsby.ac.id digilib.uinsby.ac.id digilib.uinsby.ac.id digilib.uinsby.ac.id digilib.uinsby.ac.id digilib.uinsby.ac.id

DAFTAR TABEL

Tabel 2.1 Klasifikasi *Acute Kidney Injury* (AKI) 17
Tabel 4.1 Hasil rata-rata dan hasil ANOVA jumlah kadar kreatinin dalam darah hewan uji 38
Tabel 4.2 Jumlah hasil skoring kerusakan organ ginjal pada tikus putih pada perlakuan pemberian natrium nitrit 43

digilib.uinsby.ac.id digilib.uinsby.ac.id digilib.uinsby.ac.id digilib.uinsby.ac.id digilib.uinsby.ac.id digilib.uinsby.ac.id.digilib.uinsby.ac.id

DAFTAR GAMBAR

Gambar 2.1. Letak Ginjal 6
Gambar 2.2 Anatomi ginjal 7
Gambar 2.3 Korpuskel Ginjal dan Tubulus Ginjal 10
Gambar 2.4 Foto mikroskopik Tubulus kontortus proksimal dan tubulus kontortus distal 12
Gambar 2.5 Secara mikroskopik duktus koligens 13
Gambar 2.6 Gambar mikroskopik ginjal 14
Gambar 2.7 Struktur Mikroanatomis Korteks Ginjal Tikus Putih (*R. norvegicus*) 15
Gambar 2.8 Rumus Struktur Kimia Natrium Nitrit 18
Gambar 2.9 Foto tikus putih *Rattus norvegicus.* 23
Gambar 4.1 Data grafik hasil rata-rata kreatinin darah 35
Gambar 4.2 Bagian histopatologi ginjal 44
Gambar 4.3 Bagian histopatologi ginjal 46
Gambar 4.4 Bagian histopatologi ginjal 47
Gambar 4.5 Bagian histopatologi ginjal 48
Gambar 4.6 Bagian histopatologi ginjal 49
Gambar 4.7 Bagian histopatologi ginjal 50
Gambar 4.8 Bagian histopatologi ginjal 52

digilib.uinsby.ac.id digilib.uinsby.ac.id digilib.uinsby.ac.id digilib.uinsby.ac.id digilib.uinsby.ac.id digilib.uinsby.ac.id digilib.uinsby.ac.id

DAFTAR LAMPIRAN

Lampiran 1 foto kegiatan pembedahan juga pengambilan organ dan darah..... 71
Lampiran 2 Hasil SPSS uji Anova 73
Lampiran 3 hasil uji kadar kreatinin 75
1. Hasil kadar kreatinin perlakuan kontrol 1 75
2. Hasil kadar kreatinin perlakuan 5% dosis 0,46 mg/dl 77
3. Hasil kadar kreatinin perlakuan 10% dosis 0,92 mg/dl..... 81
4. Hasil kadar kreatinin perlakuan 15% dosis 1,38 mg/dl..... 85
5. Hasil kadar kreatinin perlakuan 20% dosis 1,85 mg/dl..... 89
6. Hasil kadar kreatinin perlakuan standart S1 dosis 9,25 mg/dl..... 92

digilib.uinsby.ac.id digilib.uinsby.ac.id digilib.uinsby.ac.id digilib.uinsby.ac.id digilib.uinsby.ac.id digilib.uinsby.ac.id digilib.uinsby.ac.id

BAB I
PENDAHULUAN

1.1 Latar belakang

Penambahan bahan kimia pada akhir-akhir ini banyak sekali ditemui pada jenis makanan maupun minuman. Salah satu yang menjadi bahan tambahan pada jenis produk makanan adalah pengawet sintetis. Pengawet sintetis ini ditambahkan dengan tujuan untuk mengawetkan bahan makanan (Sindelar & Milkowski, 2011). Salah satu pengawet sintesis yang banyak digunakan dalam mengawetkan bahan makanan adalah Natrium Nitrit. Natrium nitrit ($NaNO_2$) tergolong pada jenis senyawa toksik yang ada pada lingkungan, senyawa natrium nitrit dapat menimbulkan masalah pada kesehatan. Pengawet ini berfungsi untuk mempertahankan warna daging dan memberikan spesifik rasa daging (Pegg, 2000). Nitrat dan nitrit juga memberikan keuntungan yakni mampu memperbaiki kualitas rasa dan, warna, juga stabilitas terhadap oksidasi. Warna daging yang segar merah muda akan menjadi daya tarik bagi konsumen (Cornforth and Jayasingh, 2004). Pengawet natrium nitrit tergolong jenis pengawet umum yang dapat menghambat pertumbuhan patogen oleh jenis bakteri (*Clostridium botulinum)* (Pegg, 2000).

Pengawet nitrit selain dapat menghambat pertumbuhan patogen juga dapat menghambat oksidasi dan mencegah toksigenesis. Nitrit dapat mengawetkan bahan makanan hingga 10 kali lebih lama, jika ditambahkan secara bersamaan dengan makanan yang dilakukan pemanasan. Kemampuan ini akan berkurang jika nitrit ditambahkan pada makanan yang telah dilakukan pemanasan terlebih

digilib.uinsby.ac.id digilib.uinsby.ac.id digilib.uinsby.ac.id digilib.uinsby.ac.id digilib.uinsby.ac.id digilib.uinsby.ac.id digilib.uinsby.ac.id

dahulu. Pengawet nitrit jika dilakukan uji coba pada bentuk rasa pada bahan awetan makanan ini akan bersifat antioksidan. Natrium Nitrit ini dapat menyumbat oksidasi pada lemak sehingga dapat membentuk senyawa karbonil contoh aldehid yang dapat menyebabkan rasa juga bau yang tengik (Soeparno, 1998).

Pada manusia pemanfaatan nitrit yang berlebihan memunculkan efek samping. Efek samping ringan yang dapat dirasakan dari nitrit seperti mual, sakit kepala, juga tekanan darah yang akan menjadi rendah. Efek samping yang utama pada nitrit yakni terbentuknya methaemoglobinemia yang merupakan konsekuensi penggunaan nitrit yang berlebihan. Methaemoglobinaemia pada bayi dibawah usia 3 bulan lebih rentan daripada anak-anak dan orang tua, karena nitrit mampu menghambat transportasi oksigen pada hemoglobin (WHO, 2016). Jika pemaparan ini dilakukan dengan rentan waktu yang panjang dari nitrat ke nitrit memiliki potensi akan membentuk *N-nitrosocompounds* (NOC) karsinogenik di dalam matriks suatu makanan juga di dalam tubuh manusia. *N-nitrosocompounds* (NOC) dapat terbentuk berasal dari dua kelas yakni kelas pertama *nitrisoamines* (NA) juga kelas yang kedua adalah senyawa tipe nitrosoamide seperti N-nitrosoureas, N-Nitrosocarbamates juga N-nitrospguanidines. *N-nitrosocompounds* (NOC) ini berbeda didalam efektivitas biologis (Reinik *et al*., 2005). Pada kasus natrium nitrit yang telah terjadi di Italia dimana diakibatkan karena mengkonsumsi nitrit tinggi 6000-10.000 mg/kg (Matteucci *et al*., 2008).

Penggunaan natrium nitrit masih diperbolehkan sesuai dengan batas yang ditentukan, menurut Permenkes RI No. 1168/Menkes/Per/X/1999 penggunaan

digilib.uinsby.ac.id digilib.uinsby.ac.id digilib.uinsby.ac.id digilib.uinsby.ac.id digilib.uinsby.ac.id digilib.uinsby.ac.id digilib.uinsby.ac.id

nitrit dengan tidak melebihi 125 mg/kg. Pada beberapa penelitian telah melaporkan dampak keracunan nitrit yang dapat menyebabkan perubahan dalam beberapa parameter biokimia, seperti pada persentase kadar glukosa, kolesterol, dan kreatinin yang dapat mengarah pada perubahan jenis hispatologis (Azeez, Mahmood, & Hassan, 2011). Penggunaan natrium nitrit jika digunakan secara berlebih dapat menimbulkan berbagai efek pada tubuh, terutama yang berkaitan dengan fungsi ginjal. Didalam tubuh nitrit ini jika bereaksi bersama dengan oksigen akan membentuk nitrit oksida yang dapat mengganggu fungsi dari ginjal (Mandei *et al.*, 2013). Terganggunya fungsi dari ginjal dapat ditandai dengan membengkaknya organ pada ginjal, dengan tidak normalnya struktur mikroanatomi. Selain itu gangguan ginjal dapat dideteksi dari meningkatnya kadar kreatin didalam darah yang disebabkan karena tubulus pada ginjal ini mengalami radang dan tidak dapat melakukan penyaringan kreatinin yang harusnya akan dieksresikan (Nursidia dkk.,2017).

Seperti yang telah Allah katakan di dalam ayat Allah SWT pada Q.S Al-Maidah ayat 88 yang berbunyi :

وَكُلُواْ مِمَّا رَزَقَكُمُ ٱللَّهُ حَلَٰلًا طَيِّبًاۚ وَٱتَّقُواْ ٱللَّهَ ٱلَّذِيٓ أَنتُم بِهِۦ مُؤۡمِنُونَ ٨٨

Artinya :
"dan makanlah makanan yang halal lagi baik dari apa yang Allah telah rezekikan kepadamu, dan bertakwalah kepada Allah yang kamu beriman kepada-Nya."

Menurut Tafsir Al-Wajiz / Syaikh Prof. Dr. Wahbah az-Zuhaili (1996) dijelaskan mengenai nasihat dan perintah kaum mukmin untuk dapat memilah

digilib.uinsby.ac.id digilib.uinsby.ac.id digilib.uinsby.ac.id digilib.uinsby.ac.id digilib.uinsby.ac.id digilib.uinsby.ac.id digilib.uinsby.ac.id

dengan benar. Makanan yang halal merupakan makanan yang tidak bersifat haram hukumnya, juga bukan makanan yang didapatkan dari mencuri, dan mengambil hak yang bukan menjadi hak nya. Sedangkan makanan yang bersifat baik merupakan makanan yang bersih dan tidak kotor.

Pada konsentrasi nitrit yang tinggi didalam tubuh akan memberi dampak kerusakan pada sel tubulus ginjal. Jika sel ginjal terjadi kerusakan yang berat maka perubuhan struktur mikroanatomis pada ginjal akan mendapati perubahan. Gambaran histopatologi yang terjadi perubahan seperti nekrosis sel ginjal, yang berupa piknotik, karioeksis, dan kariolisis. Maka dari itu perlu mengadakan penelitian selanjutnya untuk dapat mengetahui pengaruh pemberian natrium nitrit terhadap gambaran histopatologi pada organ ginjal tikus putih *(Rattus norvegicus)*. Penggunaan natrium nitrit dapat digunakan secara bijak (Widyastuti, Ristianti, & Sari, 2018).

1.2 Rumusan masalah

1. Bagaimana pengaruh pada pemberian natrium nitrit terhadap kadar kreatinin darah pada tikus putih *(Rattus norvegicus) ?*
2. Bagaimana gambaran struktur histopatologi organ ginjal pada tikus putih *(Rattus norvegicus)?*

1.3 Tujuan penelitian

2. Untuk mengetahui pengaruh pemberian natrium nitrit terhadap kadar kreatinin darah pada tikus putih *(Rattus norvegicus)*.
3. Untuk mengetahui gambaran struktur histopatologi organ ginjal pada tikus putih *(Rattus norvegicus)*.

digilib.uinsby.ac.id digilib.uinsby.ac.id digilib.uinsby.ac.id digilib.uinsby.ac.id digilib.uinsby.ac.id digilib.uinsby.ac.id digilib.uinsby.ac.id

1.4 Manfaat penelitian

1. Dapat digunakan sebagai wawasan ilmiah untuk meneliti juga pengetahuan tentang organ yang terkena dampak natrium nitrit.
2. Dapat memberi pengetahuan bagaimana pengaruh natrium nitrit beserta gambaran histopatologi organ ginjal pada tikus putih *(Rattus norvegicus).*
3. Dapat menjadi bahan acuan dasar untuk dapat melakukan penelitian yang sama dengan bahan pengawet seperti Natrium

1.5 Batasan Masalah

1. Tikus yang digunakan penelitian ini merupakan tikus putih betina *(Rattus norvegicus)* dengan berat kurang lebih 15—250 gram..
2. Natrium nitrit yang diberikan pada tikus putih (*Rattus norvegicus)* dengan konsentrasi : 5%, 10%, 15%, 20%, dan larutan standar.
3. Penelitian ini dititik beratkan pada jumlah kadar kreatinin darah dan gambaran struktur histologi ginjal tikus putih *(Rattus norvegicus).*

digilib.uinsby.ac.id digilib.uinsby.ac.id digilib.uinsby.ac.id digilib.uinsby.ac.id digilib.uinsby.ac.id digilib.uinsby.ac.id digilib.uinsby.ac.id

BAB II

KAJIAN PUSTAKA

2.1. Ginjal

2.1.1.Anatomi

Ginjal adalah organ yang letaknya di bagian belakang abdomen yang atas, di depan dua iga yang terakhir dan terdapat tiga otot besar. Pada ginjal dextra terletak lebih rendah daripada ginjal sinistra karena terdapat lopus hepatis dextra yang besar. Kutub ginjal sinistra memiliki posisi yang terletak pada iga yang kesebelas. Ginjal memiliki letak yang posisinya berdekatan dengan bantalan lemak tebal. Juga memiliki kelenjar adrenal yang memiliki letak pada sisi atas kutub pada tiap masing-masing ginjal (Price, 2006).

Ginjal orang dewasa memiliki panjang 12-13 cm, dan lebar 6 cm, ketebalan 2,5 cm dan berat ginjal 150 gram. Ukuran ginjal ini tidak berbeda menurut bentuk dan ukuran tubuh, perubahan bentuk juga akan memberi suatu tanda penting karena pada sebagian besar penyakit oleh ginjal ini juga terdapat pada perubahan struktur ginjal (Price, 2006).

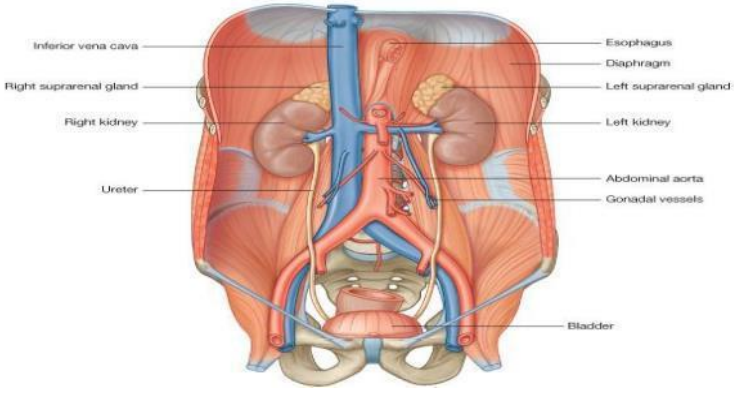

Gambar 2.1 Letak Ginjal
Sumber : Drake *et al.*,2010

digilib.uinsby.ac.id digilib.uinsby.ac.id digilib.uinsby.ac.id digilib.uinsby.ac.id digilib.uinsby.ac.id digilib.uinsby.ac.id digilib.uinsby.ac.id

Aliran darah yang terdapat pada ginjal berasal dari arteri renalis dimana cabang langsung yang berasal dari aorta abdominalis, selanjutnya pada darah vena yang dialirkan melewati vena renalis yang bertempat pada vena kava inferior. Sistem pada arteri ginjal merupakan *end arteries* yakni jenis arteri yang tidak memiliki anastomosis dan cabangnya yang berasal dari arteri lain, jika terdapat kerusakan di cabang ini akan mengakibatkan timbul nekrosis di daerah tersebut. Aliran darah yang terdapat di dalam kedua ginjal seorang dewasa ini berjumlah 1,2 -1,3L darah pada setiap menitnya. Hal ini menunjukkan bahwa seluruh darah yang terdapat dan mengalir di dalam tubuh ini mengalir melalui ginjal pada tiap 4-5 menit (Price, 2006).

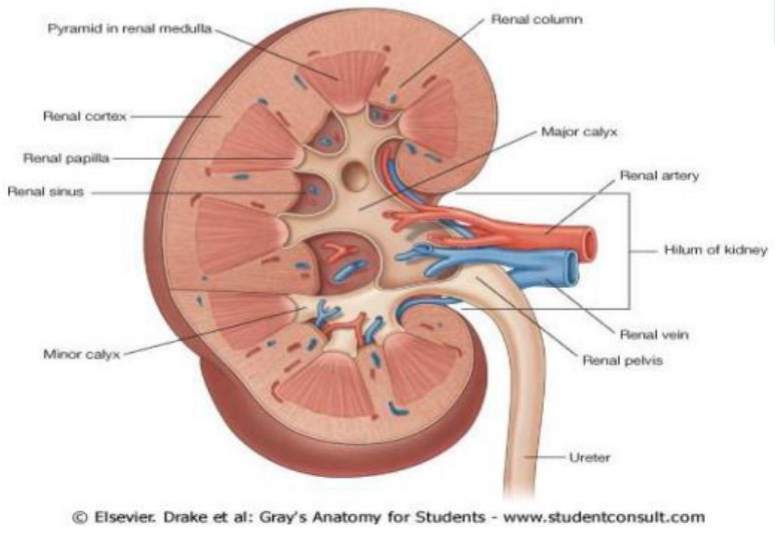

Gambar 2.2 Anatomi ginjal
Sumber : Drake *et al*.,2010.

digilib.uinsby.ac.id digilib.uinsby.ac.id digilib.uinsby.ac.id digilib.uinsby.ac.id digilib.uinsby.ac.id digilib.uinsby.ac.id digilib.uinsby.ac.id

1.1.1. Fisiologi

Ginjal juga merupakan organ yang sangat penting yang memiliki peran di dalam melakukan pertahanan homeostatis tubuh juga mengatur volume tubuh, pH lingkungan internal, komposisi elektrolit juga dapat mengeluarkan sisa produk metabolik. Ginjal juga melakukan kerja sama dengan sistem saraf untuk dapat mengendalikan fungsinya (Sherwood, 2011).

Fungsi utama pada ginjal adalah melakukan sistem ekskresi dan non ekskresi. Fungsi ekskresi pada ginjal juga dapat mempertahankan osmolalitas plasma 285 mili osmol dengan dapat mengatur ekskresi air, dapat mengendalikan volumen *ekstracellular fluid* juga tekanan pada darah dengan mengatur ekskresi natrium, mempertahankan derajat keasaman pH pada plasma sekitar 7,4, juga mengeluarkan hidrogen yang berlebih juga membentuk karbonat, mempertahankan banyaknya konsentrasi plasma pada setiap elektrolit dalam waktu yang normal, juga dapat mengekskresi hasil produk akhir yang berasal dari nitrogen dan metabolisme protein seperti pada jenis asam urat, serta kreatinin, dan dapat bekerja menjadi jalur ekskretori pada sebagian besar obat. Sedangkan tujuan lain dari non sekresi ginjal untuk mensintesis juga menghidupkan hormon seperti hormon renin, insulin, glukagon, parathormon, prolaktin, ADH (Price, 2006).

Ginjal bekerja menjalankan fungsinya dengan melakukan tiga proses yakni filtrasi yang dilakukan dengan glomerulus, reabsorpsi tubulus juga sekresi tubulus. Filtrasi glomerulus adalah langkah yang awal pada pembentukan urin dengan melakukan pemindahan plasma bebas protein yang berasal dari darah yang berjalan ke tubulus, setelahnya proses reabsorbsi tubulus yakni terjadi

digilib.uinsby.ac.id digilib.uinsby.ac.id digilib.uinsby.ac.id digilib.uinsby.ac.id digilib.uinsby.ac.id digilib.uinsby.ac.id digilib.uinsby.ac.id

perpindahan konstituen tertentu yang berasal dari lumen tubulus yang berjalan ke kapiler peritbulus ke sitim vena kemudian berjalan ke jantung untuk disirkulasi. Selanjutnya setelah terjadi proses reabsorbsi adalah proses sekresi tubulus dengan pindahnya bahan yang berasal dari darah kapiler peritubulus menuju ke dalam cairan tubulus dengan sangat spesifik (Price, 2006).

2.1.3. Histologi

Ginjal dibagi menjadi dua daerah yang utama yakni korteks dan medula. Korteks terdapat pada bagian yang luar sedangkan medula terdapat pada didalam nya (Guyton dan Hall,2007). Medula ginjal manusia terdapat 8-15 struktur yang memiliki bentuk kerucut yang disebut piramida ginjal, yang terpisah dengan penjuluran korteks yang disebut dengan columna renalis.

Pada paramida medula juga jaringan korteks di dasar dan pada sepanjang sisinya akan membentuk suatu lobus ginjal. Pada tiap ginjal juga tersusun dengan ribuan unit fungsional yang terkecil yang sering disebut dengan nefron. Setiap nefron juga berasal dari korteks yang meliputi korpuskel ginjal yang kemudian akan memanjang menjadi tubulus kontortus proksimal selanjutnya lengkung henle akan menjadi panjang menuju medula dan akan kembali menjadi panjang ke korteks. Sesudah lengkungan henle juga terdapat tubulus kontortus distal dan tubulus kolektivus. Seluruh bagian nefron berada didalam korteks kecuali pada lengkungan henle pars medula (Mescher, 2012).

a. Korpuskel Ginjal

Pada setiap bagian awal nefron juga terdapat korpuskel pada ginjal yang memiliki kandungan seberkas kapiler, glomerulus, yang letaknya dikelilingi

digilib.uinsby.ac.id digilib.uinsby.ac.id digilib.uinsby.ac.id digilib.uinsby.ac.id digilib.uinsby.ac.id digilib.uinsby.ac.id digilib.uinsby.ac.id

simpai epitel yang berdinding sehingga dapat disebut simpai (Bowman) glomerular. Kapiler glomerulus diselubungi lapisan internal. Pada bagian lapisan parietal eksternal dapat membentuk suatu permukaan diluar simpai itu. Tiap korpuskel pada ginjal juga terdapat kutub vaskular, yang memiliki fungsi untuk dapat masuk di arteriol aferen juga keluarnya arteriol eferen, juga mempunyai katub tubular atau dapat disebut perkemihan, juga wadah pada tubulus kontortus proksimal (Mescher, 2012).

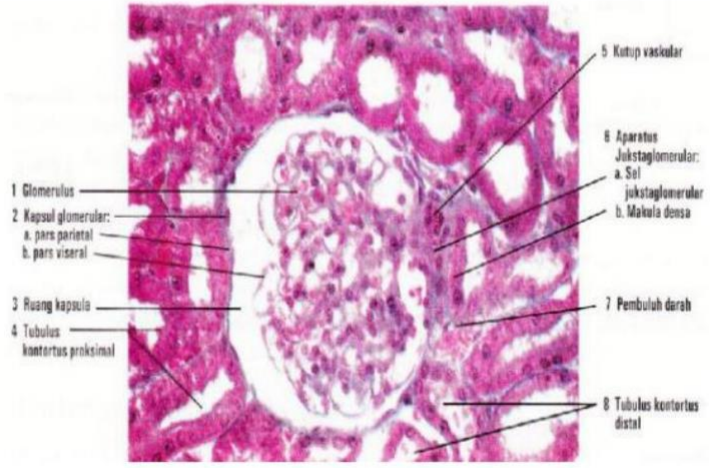

Gambar 2.3 Korpuskel Ginjal dan Tubulus Ginjal
Sumber : Eroschenko,2010.

b. Tubulus Kontortus Proksimal

Pada bagian kutub tubular korpuskel ginjal, epitel skuamosa yang terdapat pada lapisan parietal simpai bowman akan terhubung langsung pada epitel kuboid tubulus kontortus proksimal. Pada Sel tubulus proksimal melakukan reabsorbsi 60 sampai 65% air disaring di dalam korpuskel ginjal, juga semua nutrien, vitamin, ion, dan protein plasma. Akan larut diangkut melewati dinding tubulus juga akan diambil kapiler peritubular. Sel tubulus mempunyai sitoplasma asidofilik yang diakibatkan dengan terdapat mitokondria. Apeks sel juga mempunyai mikrovili

digilib.uinsby.ac.id digilib.uinsby.ac.id digilib.uinsby.ac.id digilib.uinsby.ac.id digilib.uinsby.ac.id digilib.uinsby.ac.id digilib.uinsby.ac.id

panjang lumayan banyak yang akan membentuk *brush border* untuk melakukan reabsorbsi. Pada potongan melintang tubulus proksimal hanya mengandung 3-5 inti. Jenis sediaan histologi brush border bisa juga tidak teratur juga lumennya akan tidak nampak dan berisi serabut. Kapiler juga komponen mikrovaskuler lain, terlihat di bagian sekitar jaringan ikat (Mescher, 2012). c. Gelung Nefron (Ansa Henle)

Tubulus kontortus proksimal lurus dan menuju pada tungkai desenden ansa henle yang masuk ke medula juga menjadi gelung nefron. Gelung ini berbentuk U dan membentuk tangkai asenden ansa henle (Sloane, 1995). Lumen yang ada pada nefron ini lebar juga dindingnya terdiri atas sel epitel skuamosa dengan adanya inti yang menonjol sedikit kedalam lumen. Nefron yang letaknya pada dekat perbatasan korteks-medula ini banyaknya sekitar sepertujuh sehingga disebut nefron jukstamedular, yang berperan penting dalam mekanisme ginjal dalam menghasilkan urine hipertonik yang pekat. Nefron jukstamedular memiliki gelung yang sangat panjang (Mescher, 2012). d. Tubulus Kontortus Distal

Tubulus kontortus distal ini sangat berliku juga membentuk segmen terakhir pada nefron. Tubulus proksimal distal merupakan tempat sekresi. Sekresi adalah suatu proses yang selektif yang melibatkan transpor pasif atau aktif (Sloane, 1995). Pada bagian tubulus proksimal distal terdapat kompleks jukstaglomerular yang memiliki fungsi pada proses pengaturan tekanan pada darah juga kecepatan filtrasi glomerulus (Bloom dan Fawcett,1994). Sel tubulus kontortus mempunyai

digilib.uinsby.ac.id digilib.uinsby.ac.id digilib.uinsby.ac.id digilib.uinsby.ac.id digilib.uinsby.ac.id digilib.uinsby.ac.id digilib.uinsby.ac.id

banyak inavaginasi membran sel juga mitokondria tubulus proksimal, yang menunjukkan fungsi transpor ion.

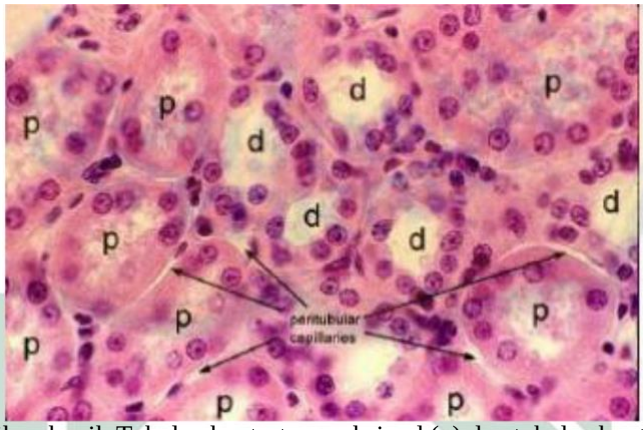

Gambar 2.4 Foto mikroskopik Tubulus kontortus proksimal (p) dan tubulus kontortus distal (d)
Sumber : SIU School of Medicine,2005.

Pada gambar 4 diatas merupakan gambar mikroskopik yang berasal dari ginjal menunjukkan tubulus kontortus proksimal dengan simbol huruf ―p‖ sedangkan simbol huruf ―d‖ merupakan bagian tubulus kontortus distal, yang berwarna keunguan merupakan inti sel dari sel epitel. Pada bagian kedua tubulus tersebut terdapat warna keputihan yang merupakan ruang dari tubulus kontortus proksimal dan distal. Ruang tersebut terdiri dari ruang (lumen tubulus) pada sistem urinaria yang berisi cairan yang berasal dari hasil filtrasi glomerulus yang telah melakukan proses dan akan menjadi urin. Sel sel epitel tubulus kontortus distal merupakan sel kuboid. Pada gambar Lumen pada tubulus kontortus distal terlihat lebih bersih dan jelas dibandingkan dengan lumen tubulus kontortus proksimal (SIU School of Medicine, 2005).

digilib.uinsby.ac.id digilib.uinsby.ac.id digilib.uinsby.ac.id digilib.uinsby.ac.id digilib.uinsby.ac.id digilib.uinsby.ac.id digilib.uinsby.ac.id

e. Tubulus koligen atau duktus pengumpul

Duktus pengumpul ini akan membawa filtrat membawa kembali menuju pelvis renal dan medula. Duktus koligen menerima cairan juga zat yang terlarut yang berasal dari tubulus distal. Tubulus koligen yang lebih kecil dilapisi dengan epitel kuboid. Pada sepanjang perjalannya terdiri dari sel yang terlihat pucat juga pulasan biasa.

Gambar 2.5 Secara mikroskopik duktus koligens
Sumber : SIU School of Medicine,2005.

Pada gambar 5 terdapat gambar mikroskopik dari duktus koligen dan disimbolkan dengan ―cd‖. Duktus terdiri sel epitel kuboid yang berwarna keunguan terdapat inti sel nya, sitoplasma terlihat ―bersih‖ dengan batas sel yang terlihat dengan jelas (SIU School of Medicine, 2005).

Selanjutnya gambar terdapat gambar mikroskopik yang berasal dari ginjal terlihat secara menyeluruh. Pada gambar terlihat tiga bagian penyusun ginjal, yakni glomerulus ―glom yang diselubungi oleh satu ruangan yakni kapsula bowman ―*bowman space*, tubulus kontortus distal terlihat adanya ruang panjang ―*distal tubules* juga tubulus kontortus proksimal ―*proximal tubules*.

digilib.uinsby.ac.id digilib.uinsby.ac.id digilib.uinsby.ac.id digilib.uinsby.ac.id digilib.uinsby.ac.id digilib.uinsby.ac.id digilib.uinsby.ac.id

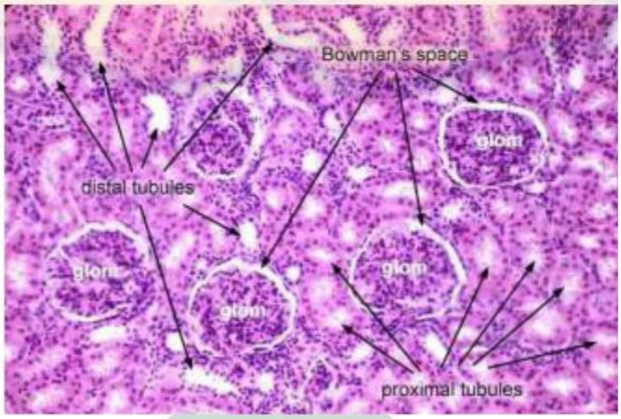

Gambar 2.6 Gambar mikroskopik ginjal
Sumber : SIU School of Medicine,2005.

2.2. Gagal ginjal

Gagal ginjal dapat memberikan dampak kehilangan fungsi. Gagal ginjal dapat berakibat terjadinya retensi pada garam, zat yang dibuang seperti pada nitrogen (urea dan kreatinin) juga turunnya pada banykanya urin (oliguria). Gagal ginjal dikelompokkan menjadi dua macam pertama gagal ginjal yang akut dan gagal ginjal yang kronik (Sloane, 1995).

a. Gagal ginjal akut

Gagal ginjal akut tidak dapat mengeksresi limbah hasil dari metabolisme tubuh. Pada sindrom ini menyebabkan azotemia (uremia) yakni akumulasi pada produk limbah nitrogen didalam darah juga oliguria, urin yang keluar berkurang dari 400 ml/24 jam (Tambayong, 1999).

Gagal ginjal akut merupakan sindrom yang memiliki tanda penurunan dengan cepat laju filtrasi glomerulus (GFR) pada waktu beberapa hari sampai dengan beberapa minggu diiringi dengan akumulasi zat sisa metabolisme nitrogen. Pada sindrom ini ditemukan pada peningkatan kadar kreatinin, ureum serum, juga penurunan output urin (Davey, 2002).

digilib.uinsby.ac.id digilib.uinsby.ac.id digilib.uinsby.ac.id digilib.uinsby.ac.id digilib.uinsby.ac.id digilib.uinsby.ac.id digilib.uinsby.ac.id

b. Gagal ginjal kronik

Gagal kronik bersifat progresif dan irreversible. Gagal ginjal kronik melewati 4 tahap yakni penurunan cadangan ginjal, insufisiensi ginjal, dan gagal ginjal *end stage renal disease* (Baradero, Dayit, Siswadi, 2005).

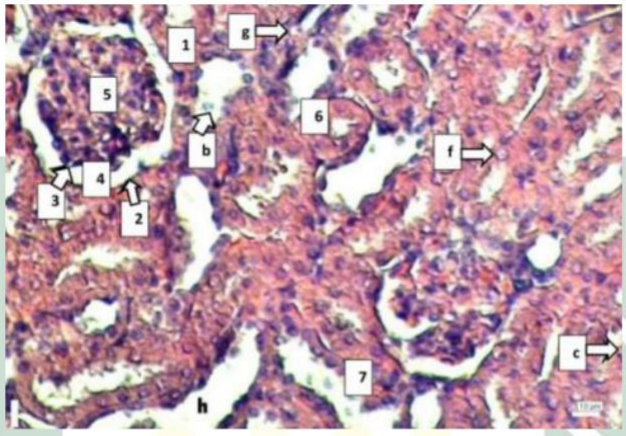

Gambar 2.7 Struktur Mikroanatomis Korteks Ginjal Tikus Putih (*R. norvegicus*)
Sumber : Dyah *et al.*,2018.

2.3. Kreatinin

Kreatinin yang difiltrasi glomerulus dan dieksresikan di dalam urin. Jumlah kadar kreatinin sebayak 2,5 mg/dl menjadi indikasi rusaknya pada organ ginjal. Kreatinin serum memiliki peran penting yang dapat mengevaluasi fungsi dari glomerulus (Kee, 2008).

Kreatinin adalah hasil indikator kuat untuk organ ginjal, meningkatnya kadar dua kali lipat yang berasal dari serum normal yang menunujukkan turunnya fungsi dari organ ginjal sebesar 50%, kreatin juga dapat ditemukan pada otot rangka, letak zat ini juga tergolong dalam penyimpanan suatu energi yang biasa disebut Creatine phosfat (CP) (Sacher, 2004).

Kreatinin adalah produk sisa yang dapat dieksresikan ginjal melewati proses filtrasi glomerulus. Jumlah konsentrasi kreatinin di dalam plasma individu yang

digilib.uinsby.ac.id digilib.uinsby.ac.id digilib.uinsby.ac.id digilib.uinsby.ac.id digilib.uinsby.ac.id digilib.uinsby.ac.id digilib.uinsby.ac.id

normal dan sehat pada umumnya konstan, juga tidak dipengaruhi dengan banyaknya air yang diminum, dan beban kerja juga kecepatan pada urin. Naiknya kadar kreatinin di dalam plasma menandakan turunnya proses ekskresi yang disebabkan oleh gangguan fungsi ginjal (Sumaryono, 2008).

Glomerulus filtration rate (GFR) jika mengalami penurunan, kreatinin plasma akan mengalami peningkatan. Kreatinin plasma adalah indeks GFR terlihat lebih teliti dan cermat karena cepatnya produksi terutama pada fungsi yang berasal dari massa otot yang terlihat lebih sedikit mengalami perubahan (Price dan Wilson, 2006) dengan memiliki arti lain pada kadar kreatinin tergantung dengan massa otot juga tidak akan dipengaruhi diet, hidrasi, katabolisme jaringan. Kadar pada kreatinin serum akan mengalami peningkatan sesuai dengan penurunan fungsi ginjal (Malole dan Pramono, 1989). Kadar kreatinin pada tikus yang normal adalah sebesar 0,30-1,00 mg/dL (Doloksaribu, 2008).

Terbentuknya kreatinin berawal dari transaminidasi yang berasal dari arginin ke glisin yang membentuk glikosiamin atau asam guanidoasetik (GAA). Guanidoasetik akan terbawa menuju hati dan akan membentuk kreatin. Kreatin akan masuk sirkulasi dan diambil sebanyak 90% juga disimpan ke dalam jaringan otot. Selanjutnya kreatin dilakukan fosforilasi untuk jadi kreatin fosfat oleh kreatin fosfokinase (CPK) kemudian akan dikonversi untuk berubah menjadi kreatinin. Kreatinin dilakukan penyaringan pada daerah glomerulus yang sebagiannya akan disaring oleh tubulus proksimal juga diekskresikan ginjal (Hosten dalam Walker et al., 1990).

digilib.uinsby.ac.id digilib.uinsby.ac.id digilib.uinsby.ac.id digilib.uinsby.ac.id digilib.uinsby.ac.id digilib.uinsby.ac.id digilib.uinsby.ac.id

Pada tabel I merupakan tabel klasifikasi *Acute Kidney Injury* atau gagal ginjal akut dibuat oleh *Acute Kidney Injury Network* yakni kolaborasi nefrolog dengan intensivis internasional. Klasifikasi ini dibuat berdasarkan dengan kenaikan kadar pada kreatinin serum juga turunnya *urine output* (UO). Klasifikasi ini dibuat berdasarkan dengan kenaikan kadar pada kreatinin serum ≥ 0,3 mg/dL sebagai batas ambang definisi AKI (AKI tahap I) karna pada kenaikan tersebut telah mendapatkan naiknya angka kematian 4 kali lebih besar. Batasan waktu terjadinya penurunan pada fungsi ginjal akut, telah disepakati maksimal 48 jam (Nainggolan dan Robert, 2010).

Tabel 2.1 Klasifikasi *Acute Kidney Injury (AKI)* yang berdasarkan AKIN dengan ciri dari kreatinin Cr serum dan Urine Output

Tahap	**Peningkatan kadar Cr serum**	**Kriteria UO**
1	≥ 1,5 kali pada nilai dasar atau peningkatan ≥ 0,3 mg/dL.	< 0,5 mL/kg/jam, ≥ 6 jam
2	≥ 2,0 kali nilai dasar	< 0,5 mL/ kg/jam , ≥ 12 jam
3	≥ 3,0 kali nilai dasar atau peningkatan ≥ 4 mg/dL dengan kenaikan akut ≥ 0,5 mg/dL atau inisiasi terapi pengganti ginjal	< 0,3 mL/kg/jam, ≥ 24 jam atau anuria ≥ 12 jam

digilib.uinsby.ac.id digilib.uinsby.ac.id digilib.uinsby.ac.id digilib.uinsby.ac.id digilib.uinsby.ac.id digilib.uinsby.ac.id digilib.uinsby.ac.id

2.4 Natrium nitrit ($NaNO_2$)

Natrium nitrit adalah jenis zat pengawet yang tergolong anorganik yang biasa digunakan pada pengawetan daging, untuk mendapatkan warna yang lebih baik dan mencegah tumbuhnya mikroba pada jenis makanan olahan (Winarno,2002). Natrium nitrit merupakan bahan yang memiliki warna putih sampai warna kekeuningan yang memiliki tekstur bubuk agak bergranula tetapi tidak berbau.

Natrium nitrit memiliki berat jenis sebesar 25°C g/mL kelarutan di dalam air sebesar 820 g/L (20°C) juga memiliki sifat alkali (Ph 9) juga memiliki titik leleh 271-281°C, dan titik didih 320°C, suhu pembakaran 510°C juga suhu perairan >320°C.

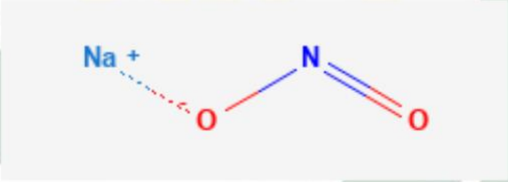

Gambar 2.8 Rumus Struktur Kimia Natrium Nitrit
Sumber : NCBI Pubchem, (2019).

Mekanisme pada nitrit belum dapat diketahui dengan jelas, tetapi natrium nitrit dapat memberi reaksi pada gugus sulfhidril dan membentuk senyawa yang tidak dapat di lakukakan metabolisasi dengan mikroba pada keadaan yang anaerob. Di dalam penggunaan nitrit yang berfungsi menjadi bahan pengawet kimia ini dapat memberi dampak pada kesehatan. Natrium Nitrit ini berikatan dengan amino dan membentuk turunan jenis nitrosamin memiliki sifat toksit (Winarno, 2002).

digilib.uinsby.ac.id digilib.uinsby.ac.id digilib.uinsby.ac.id digilib.uinsby.ac.id digilib.uinsby.ac.id digilib.uinsby.ac.id digilib.uinsby.ac.id

Nitrit dan nitrat merupakan bahan mengandung nitrogen yang memiliki ikatan sepasang atom oksigen. Pada nitrat telah dapat dirubah menjadi nitrit juga bentukan yang lain. Pada keracunan sianida natrium nitrit ini menjadi obat yang sering dikonsumsi. Dengan dosis awal standar 3% pada larutan nitrit sebanyak 10ml, dan memerlukan waktu sekitar 12 menit untuk dapat membentuk sekitar 40% methemoglobin (Tintus, 2008).

Pada penelitian yang dilakukan tahun 1978 menyatakan nitrit dapat memberi dampak penyakit kanker yang di uji coba pada tikus percobaan karena dengan jenis kondisi yang tertentu terjadi reaksi nitrit secara alami dimana makanan membentuk senyawa nitrosamin yang dapat memicu sifat karsinogen dan membentuk sel penyebab penyakit kanker juga menjadi penyebab tumor di sekitar organ dapat juga tembus pada plasenta sehingga akan memberi resiko penyakit tumor pada janin meski natrium nitrit ini diperbolehkan untuk dikonsumsi sebagai pengawet tetapi dengan batas yang sudah ditetapkan (Nurhati, 2007).

Pada firman Allah mengatakan segala sesuatu yang dijadikan Tuhan diberi-Nya perlengkapan-perlengkapan dan persiapan-persiapan, sesuai dengan naluri, sifat-sifat dan fungsinya masing-masing dalam hidup, ayat tersebut berada di surat Al Furqon ayat 2 berbunyi :

digilib.uinsby.ac.id digilib.uinsby.ac.id digilib.uinsby.ac.id digilib.uinsby.ac.id digilib.uinsby.ac.id digilib.uinsby.ac.id digilib.uinsby.ac.id

ٱلَّذِى لَهُۥ مُلْكُ ٱلسَّمَـٰوَٰتِ وَٱلْأَرْضِ وَلَمْ يَتَّخِذْ وَلَدًا وَلَمْ يَكُن لَّهُۥ شَرِيكٌ فِى ٱلْمُلْكِ وَخَلَقَ كُلَّ شَىْءٍ فَقَدَّرَهُۥ تَقْدِيرًا ﴿٢﴾

Artinya :
"yang kepunyaan-Nya-lah kerajaan langit dan bumi, dan Dia tidak mempunyai anak, dan tidak ada sekutu baginya dalam kekuasaan(Nya), dan Dia telah menciptakan segala sesuatu, dan Dia menetapkan ukuran-ukurannya dengan serapi-rapinya."

Dan selanjutnya juga segala sesuatu itu sumbernya dari Allah s.w.t.ada pada surat Al-Hijr ayat 21 yang berbunyi :

وَإِن مِّن شَىْءٍ إِلَّا عِندَنَا خَزَآئِنُهُۥ وَمَا نُنَزِّلُهُۥٓ إِلَّا بِقَدَرٍ مَّعْلُومٍ ﴿٢١﴾

Artinya :
"dan tidak ada sesuatupun melainkan pada sisi Kami-lah khazanahnya[795]; dan Kami tidak menurunkannya melainkan dengan ukuran yang tertentu."

Pemberian dosis nitrat orang dewasa sekitar 2-9 gram NO^{2-} akan mengakibatkan methemoglobinemia. Jumlah nilai pada methemoglobinemia 33-150 NO^{2-}mg/kg. Dosis nitrit untuk orang dewasa antara 0,7 dan 6 g NO^{2-} (sekitar 10-100 NO^{2-}mg/kg). Natrium nitrit juga mempunyai DL_{50} pada tikus yakni sebesar 250 mg/kg (Muchtadi, 1989).

Efek toksik yang diberikan oleh natrium nitrit yakni methaemoglobinemia yakni jumlah hemoglobin didalam ion Fe^{2+} diubah Fe^{3+} juga kemampuannya akan melakukan pengangkutan oksigen yang telah berkurang. Pada manusia yang normal memiliki kadar tidak melebihi dari 2% (Muchtadi, 1989).

digilib.uinsby.ac.id digilib.uinsby.ac.id digilib.uinsby.ac.id digilib.uinsby.ac.id digilib.uinsby.ac.id digilib.uinsby.ac.id digilib.uinsby.ac.id

Wahyudi (2007) mengatakan, jika nitrit dan nitrat masuk ke dalam makanan secara bersamaan, maka zat makanan banyak yang akan menghambat abosbsi dengan kedua zat nitrat dan nitrit ini selanjutnya baru akan dilakukan absorbsi pada traktus digestivus pada bagian bawah. Sehingga akan memberikan dampak pada mikroba di dalam usus akan diubah nitrit menjadi senyawa berbahaya. Natrium nitrit dapat berakibat turunnya tekanan pada darah karena efek dari vasodilatasinya. Gejala yang akan dirasakan diantaranya adalah nyeri pada kepala, pusing, vomitus. Menurut Silalahi (2005) jumlah asupan setiap harinya oleh WHO pada berat badan 60kg adalah sebanyak 8 mg untuk natrium nitrit.

Seperti pada firman Allah yang mengingatkan untuk menggunakan apapun sesuai dengan batas yang sudah ditentukan sehingga dikatakan cukup dan tidak dilebih lebihkan A'raf ayat 31 yang mengatakan :

۞ يَـٰبَنِىٓ ءَادَمَ خُذُوا۟ زِينَتَكُمْ عِندَ كُلِّ مَسْجِدٍ وَكُلُوا۟ وَٱشْرَبُوا۟ وَلَا تُسْرِفُوٓا۟ ۚ إِنَّهُۥ لَا يُحِبُّ ٱلْمُسْرِفِينَ ﴿٣١﴾

Artinya :

"Hai anak Adam, Sesungguhnya Kami telah menurunkan kepadamu pakaian untuk menutup auratmu dan pakaian indah untuk perhiasan. dan pakaian takwa. Itulah yang paling baik. yang demikian itu adalah sebahagian dari tanda-tanda kekuasaan Allah, Mudah-mudahan mereka selalu ingat."

Dan Allah juga memperingatkan untuk tidak terlalu berlebihan menggunakan apapun. Seperti pada firman Allah surat Al isra' ayat 26 yang berbunyi :

digilib.uinsby.ac.id digilib.uinsby.ac.id digilib.uinsby.ac.id digilib.uinsby.ac.id digilib.uinsby.ac.id digilib.uinsby.ac.id digilib.uinsby.ac.id

Artinya :

"dan berikanlah kepada keluarga-keluarga yang dekat akan haknya, kepada orang miskin dan orang yang dalam perjalanan dan janganlah kamu menghambur-hamburkan (hartamu) secara boros."

2.5 Tikus Putih

Tikus putih ini tergolong tikus yang perkembang biakannya sangat cepat juga tergolong dalam hewan pengerat, mudah juga untuk dapat dipelihara dalam jumlah besar,variasi pada genetik nya juga cukup tinggi dan anatomi juga fisiologisnya (Adiyati, 2011).

Pada tikus yang dewasa membutuhkan makan dengan setiap hari sekitar 12 g. perhatian yang dilebihkan pada pemeliharaan pada tikus laboratorium ini yakni tingkat kualitas pada makanan nya, dan daya cerna yang palatabilitas. Karena pada jenis kualitas makanan yang diberikan juga akan memberi pengaruh pada kondisi tikus. Seperti pada kecepatan dia tumbuh, kemampuan untuk berkembang biak atau pada perlakuan terhadap pengaruh pengobatan Sudirman (2007).

Tikus putih ini mempunyai ciri tubuh yang panjang dengan memiliki kepala agak sempit. Telinga tkus juga tebal juga pendek dengan dikeliling rambut atau bulu yang halus. Mata pada tikus putih ini berwarna merah agak kemudaan, ekor yang terlihat panjang dan menonjol. Berat badan tikus putih dengan umur sekitar 12 minggu dapat mencapai 240 gram pada jenis kelamin jantan, jika pada tikus putih yang berjenis kelamin betina sekitar 200 gram. Tikus putih juga dapat hidup lama sekitar umur 4-5 tahun (Sirois, 2005).

digilib.uinsby.ac.id digilib.uinsby.ac.id digilib.uinsby.ac.id digilib.uinsby.ac.id digilib.uinsby.ac.id digilib.uinsby.ac.id digilib.uinsby.ac.id

Tikus putih ini tergolong dalam hewan mamalia, karena itu dampak pada perlakuan percobaan tidak terlalu jauh jika dibandingkan dengan mamalia lain. Penggunaan tikus juga dapat di gunakan dengan alasan ekonomis juga kemampuan pada tikus yang lama reproduksinya selama 1 tahun (Sirois, 2005)

Klasifikasi tikus putih *(Rattus norvegicus)* menurut Setiorini (2012) sebagai berikut:

Kingdom : Animalia

Filum : Chordata

Kelas : Mamalia

Ordo : Rodentia

Famili : Muridae

Genus : *Rattus*

Spesies : *(Rattusnnorvegicus)*

Gambar 2.9 Foto tikus putih *Rattus norvegicus.*
Sumber : Akbar,2010.

digilib.uinsby.ac.id digilib.uinsby.ac.id digilib.uinsby.ac.id digilib.uinsby.ac.id digilib.uinsby.ac.id digilib.uinsby.ac.id digilib.uinsby.ac.id

BAB III
METODE PENELITIAN

3.1 Rancangan penelitian

Rancangan penelitian bersifat penelitian exsperimental dengan metode Rancangan Acak Lengkap (RAL). Pada penelitian ini yang dikelompokkan sebanyak 6 kelompok 4 kali ulangan yakni : Kelompok I atau awal : Perlakuan kontrol.

Kelompok II atau P1 : Perlakuan dengan konsentrasi 5% natrium nitrit 0,4mg/ml.

Kelompok III atau P2 : Perlakuan dengan konsentrasi 10% natrium nitrit 0,925mg/ml.

Kelompok IV atau P3 : Perlakuan dengan konsentrasi 15% natrium nitrit 1,38mg/ml.

Kelompok V atau P4 : Perlakuan dengan konsentrasi 20% natrium nitrit 1,85 mg/ml.

Kelompok VI atau P5 : Perlakuan dengan konsentrasi standar natrium nitrit 9,25mg/ml.

3.2. Lokasi dan waktu

Waktu pada penelitian dilakukan pada tanggal 7 september sampai dengan 7 oktober tahun 2019 di laboratorium Integrasi Universitas Islam Negeri Sunan Ampel Surabaya, selanjutnya proses pengujian adar kreatinin dilakukan pada Balai Besar Laboratorium Surabaya juga proses pembuatan preparat histopatologi yang dilakukan pada Fakultas Kedokteran Hewan Universitas Airlangga (FKH).

digilib.uinsby.ac.id digilib.uinsby.ac.id digilib.uinsby.ac.id digilib.uinsby.ac.id digilib.uinsby.ac.id digilib.uinsby.ac.id digilib.uinsby.ac.id

3.3. Bahan dan Alat Penelitian

1. Alat

Alat yang digunakan pada penelitian ini diantaranya : kandang hewan coba, botol minum mencit, seperangkat alat bedah, tisu, sarung tangan, masker, jarum suntik, gelas ukur,botol flakon, akuades, alatsonde, mikroskop, mikrotom.

2. Bahan

Bahan yang digunakan pada penelitian ini : hewan coba ini menggunakan tikus betina yang memiliki usia sekitar 3 bulan dengan berat ± 150-250 gram sebanyak 24 ekor, blok parafin, pakan dan air minum tikus, natrium nitrit, sekam kayu, reagen creatinin, dan bahan kimia seperti : akuades, kloroform, buffer formalin, alkohol, xylol dan etelan.

3.4. Variabel Penelitian

a. Variabel bebas : Pemberian natrium nitrit dosis konsentrasi yang berbeda.

b. Variabel terikat : Pengukuran Kadar kreatinin kerusakan sel pada penampang histologi ginjal pada dan gambaran histopatologi ginjal tikus.

c. Variabel kendali : Hewan uji coba pada tikus putih berumur sekitar 3 bulan dengan berat badan sekitar 150-250 gram.

digilib.uinsby.ac.id digilib.uinsby.ac.id digilib.uinsby.ac.id digilib.uinsby.ac.id digilib.uinsby.ac.id digilib.uinsby.ac.id digilib.uinsby.ac.id

3.5. Prosedur Penelitian

1. Identifikasi

a. Identifikasi Tikus Putih.

Hewan mamalia yang digunakan pada penelitian ini adalah tikus putih betina yang berumur sekitar 3 bulan memiliki berat sekitar 150 sampai 250 gram, yang diperoleh dari Fakultas Kedokteran Hewan Universitas Airlangga (UNAIR). b. Persiapan Pada Hewan Uji

Banyaknya hewan sebanyak 24 ekor tikus putih berjenis kelamin betina didapatkan berasal dari Fakultas Kedokteran Hewan Universitas Airlangga (UNAIR). Dilakukan aklimatisasi selama 1 minggu di dalam Laboratorium. Langkah awal yang dilakukan adalah mengelompokkan hewan bersamaan dengan menyiapkan kandang, setelah kandang siap tikus dimasukan dan diberi label pada tiap kandang yang berisi tikus putih sesuai dengan banyaknya pemberian dosis yang diberikan. Pada setiap keranjang kandang berisi sebanyak 1 ekor tikus.

2. Pelaksanaan Penelitian

a. Pembuatan Larutan Natrium Nitrit

Merujuk pada NOEL (*No Observed Effect Level*) yang ditentukan oleh NTP (2001) yakni ditetapkan konsentrasi standar 37 mg/kg dan diaplikasikan pada tikus. Menurut Thompson (1985), volume pemberian zat uji 1% dari berat badan hewan dengan menggunakan rumus:

$$\text{Volume Administrasi Obat (VAO) (ml)} = \frac{\text{Berat Badan (kg) x Dosis } \left(\frac{\text{mg}}{\text{kg}}\text{BB}\right)}{\text{Konsentrasi } \left(\frac{\text{mg}}{\text{mL}}\right)}$$

Maka, untuk mencari konsentrasi (mg/ml) digunakan rumus:

digilib.uinsby.ac.id digilib.uinsby.ac.id digilib.uinsby.ac.id digilib.uinsby.ac.id digilib.uinsby.ac.id digilib.uinsby.ac.id digilib.uinsby.ac.id

$$\text{Konsentrasi (mg/mL)} = \frac{\text{Berat Badan (kg) x Dosis } \left(\frac{\text{mg}}{\text{kg}}\text{BB}\right)}{\text{VAO (ml)}}$$

$$\text{Konsentrasi (mg/mL)} = \frac{0{,}25 \text{ x } 37}{1}$$

Konsentrasi (mg/mL) = 9,25 (Larutan Standar: P5)

Selanjutnya, dihitung konsentrasi untuk setiap perlakuan:

1. Kontrol = 0 mg/mL
2. P1 5% dari Larutan Standar = 5% x 9,25 = 0,46 mg/mL
3. P2 10% dari Larutan Standar = 10% x 9,25 = 0,925 mg/mL
4. P3 15% dari Larutan Standar = 15% x 9,25 = 1,38 mg/mL
5. P4 20% dari Larutan Standar = 20% x 9,25 = 1,85 mg/mL
6. P5 Larutan Standar = 9,25 mg/mL

b. Pembagian Kelompok Perlakuan

Tikus putih yang telah dibagi pengulangannya sesuai kandang yang telah tersedia, kemudian diletakkan pada kandang yang telah berlabel dan diberi pengulangan sebanyak empat kali dan masing-masing terdiri 4 ekor tikus. Pembagian keenam kelompok tersebut, diantaranya yakni :

Kelompok I atau kontrol :Perlakuan kontrol atau tidak diberi perlakuan.

Kelompok II atau P1 :Perlakuan dengan konsentrasi 5% natrium nitrit. (Pemberian dengan dosis 0,46 mg/kg).

Kelompok III atau P2 :Perlakuan dengan konsentrasi 10% natrium nitrit. (Pemberian dengan dosis 1,38 mg/kg).

Kelompok IV atau P3 :Perlakuan dengan konsentrasi 15% natrium nitrit. (Pemberian dengan dosis 0,925 mg/kg).

digilib.uinsby.ac.id digilib.uinsby.ac.id digilib.uinsby.ac.id digilib.uinsby.ac.id digilib.uinsby.ac.id digilib.uinsby.ac.id digilib.uinsby.ac.id

Kelompok V atau P4 :Perlakuan dengan konsentrasi 20% natrium nitrit. (pemberian dengan dosis 1,85 mg/kg).

Kelompok VI atau P5 :Perlakuan dengan konsentrasi standar natrium nitrit (pemberian dengan dosis 9,25).

c. Pemberian Perlakuan oleh Natrium Nitrit pada tikus putih (*Rattus Norvegicus).*

Pada langkah pertama yang dilakukan tikus akan diberi perlakuan selama 30 hari. Setiap hari tikus di beri makan dan minum juga diberi perlakuan natrium nitrit pada setiap kandang yang telah diberi label nama sesuai dengan dosis yang sudah ditentukan. Perlakuan pada setiap tikus diberi sebanyak 1 ml larutan natrium nitrit. Larutan nitrit diambil dengan menggunakan jarum sonde dan kemudian di masukan kedalam mulut tikus. Pada setiap perlakuan dilakukan sebanyak empat pengulangan pada tikus. Dengan 5 macam konsentrasi yakni : 5%, 10%, 15%, 20%, dan larutan standar. Pada perlakuan kontrol hanya diberikan perlakuan dengan mengganti pada makanan dan minumannya. d. Pengambilan Serum Darah.

Pada tahap ini dilakukan pembedahan dengan cepat untuk mencegah terjadinya pembekuan darah. Pada tikus yang telah diberi perlakuan selama 30 hari sesuai dengan dosis konsentrasi masing-masing. Diberikan klorofom dimasukan kedalam toples yang berisi tikus putih, kemudian dilakukan pembedahan pada tubuh tikus, dan dipersiapkan jarum suntik kemudian diambil darah pada bagian jantung, kurang lebih sebanyak 3 ml darah. Darah yang telah masuk kedalam jarum suntik diusahakan tetap pada posisi tegak agar tidak terjadi lisis pada sampel darah, sehingga serum darah akan terbentuk dengan baik.

digilib.uinsby.ac.id digilib.uinsby.ac.id digilib.uinsby.ac.id digilib.uinsby.ac.id digilib.uinsby.ac.id digilib.uinsby.ac.id digilib.uinsby.ac.id

e. Pengambilan Organ Ginjal pada Tikus Putih.

Selanjutnya dilakukan pengambilan organ ginjal. Pada proses diambilnya ginjal dilaksanakan setelah diberikan perlakuan natrium nitrit selama 30 hari, tikus betina dipingsankan diberi larutan kloroform, setalah pingsan dibedah kemudian di ambil organ ginjal nya. Organ ginjal tersebut lalu diletakkan dalam botol urin yang berisi larutan buffer formalin 10% diberi label pada setiap botol urin.

f. Pengecekan Uji kreatinin pada serum darah.

Tahap pertama sebelum dilakukan uji kreatinin serum darah pada ginjal yakni sampel darah yang telah membeku diambil dipindahkan kedalam tabung minitube untuk dilakukan sentrifuge agar terbentuk dengan jelas serum darah yang telah diambil. Dilakukan sentrifuge selama 5 menit dengan kecepatan 3000 rpm. Setelah diputar pada sentrifuge terjadi 2 fase yakni endapan dan serum. Setelahnya serum yang telah terbentuk dipindah dengan pipet dimasukan kedalam tube khusus dan dimasukkan ke dalam mesin prestige 24i kurang lebih sebanyak 200-300 mikrolit, selanjutnya setelah dimasukkan kedalam mesin prestige 24i di lakukan penyettingan pada layar monitor komputer yang telah tersambung dengan mesin pretige 24i dengan mengambil arahan untuk dilakukan uji kreatinin, setelah di set kemudian mesin tersebut akan bekerja secara otomatis dan didalam mesin tersebut telah diberi reagen creatinin PAP FS, ditunggu selama 10 menit maka hasil akan keluar secara otomatis melalui layar monitor yang telah di stel pengaturannya.

digilib.uinsby.ac.id digilib.uinsby.ac.id digilib.uinsby.ac.id digilib.uinsby.ac.id digilib.uinsby.ac.id digilib.uinsby.ac.id digilib.uinsby.ac.id

g. Pembuatan dan Pengamatan Preparat Histologi.

Prosedur pembuatan preparat histopatologi organ ginjal terdiri dari beberapa tahap sebagai berikut :

1. Proses pertama yakni, dipilih dan dipotong organ seluas 1 cm^2 selanjutnya dicuci dengan air jika diperlukan, dan kemudian dilakukan fiksasi pada larutan buffer formalin 10%
2. Proses kedua dilakukan *processing*. Sampel tersebut yang sudah dilakukan fiksasi dimasukan ke dalam kaset jaringan, kemudian dicuci dari bekas proses fiksasi dengan air mengalir selama 2 jam. Kemudian dilakukan proses dehidrasi dengan memasukan sampel ke alcohol yang bertingkat, dengan kadar 70% (4x) – (80% (2x) – 96% - 100% dengan tiap alcohol selama 30 menit. Sesudah proses dehidrasi dilanjutkan dengan proses clearing dengan memasukan sampel organ ke dalam xylol. Xylol dibagi menjadi dua tahap yakni xylol yang awal selama 15 menit dan xilol kedua selama semalam.
3. Proses ketiga yakni *embedding*. Sampel dimasukan ke dalam campuran xylol dan paraffin pada perbandingan 1:1 dengan waktu 30 menit selanjutnya dimasukkan dimasukan kedalam 3 tahap yakni paraffin cair dituang ke dalam cetakan sehingga sampel masuk dalam dasar cetakan lalu cetakan dipenuhi oleh paraffin yang cair, kemudian dibiarkan hingga mengeras selama semalam.
4. Proses ketiga yakni *sectioning* atau pemotongan. Pada cetakan paraffin yang mengeras sebelumnya, cetakan tersebut dibuka. Blok paraffin diletakkan pada holder mikrotom dengan ketebalan 4 -5 mikron, selanjutnya blok paraffin

digilib.uinsby.ac.id digilib.uinsby.ac.id digilib.uinsby.ac.id digilib.uinsby.ac.id digilib.uinsby.ac.id digilib.uinsby.ac.id digilib.uinsby.ac.id

dipotong. Berikutnya potongan tersebut diletakan pada waterbath yang diisi aquades yang memiliki suhu 45℃ untuk dapat mengembangkan pita dari hasil irisan, selanjutnya diolesi Mayer's albumin (putih telur ayam kampong : gliserin 1:1) selanjutnya irisan sampel organ diambil dan diletakkan pada slide glass dan dimasukan dalam oven dengan suhu 50℃ dengan durasi waktu 5 jam.

5. Proses kelima yakni staining juga mounting. Sampel organ diambil dari oven selanjutnya di deparafinisasi dengan memasukkan slide yang berisi xylol dengan durasi waktu 2x10 menit. Selanjutnya, setelah dilakukan rehidrasi dengan memasukan slide pada alcohol bertingkat dari kadar yang paling rendah yakni 100% - 96% - 80% - 70% setiap 5 menit. Pewarnaan dilakukan dengan meletakkan sampel ke pewarna Hematoxylin selama 10 menit, lalu dicuci kembali dengan air, selanjutnya dimasukkan ke etanol untuk membersihkan Hematoxylin, dan dibilas dengan aquades. Dehidrasi dilakukan kembali menggunakan alcohol 70% - 80% - 96% - 100% dengan masing-masing tahap setiap 5 menit selanjutnya dilakukan *clearing* dengan menggunakan xylol 2x10 menit dan proses terakhir yakni *mounting* atau melekatkan cover glas dengan entelan.
6. Proses selanjutnya yakni pengamatan penampang histopatologi. Pengamatan dilakukan dibawah mikroskop cahaya. Diamati seluruh lapang pandang (Harijati *et al*, 2013*)*

digilib.uinsby.ac.id digilib.uinsby.ac.id digilib.uinsby.ac.id digilib.uinsby.ac.id digilib.uinsby.ac.id digilib.uinsby.ac.id digilib.uinsby.ac.id

h. Teknik Pengumpulan Data.

Data yang didapatkan untuk mengetahui bagaimana pengaruh natrium nitirit terhadap kadar serum darah pada uji kreatinin ginjal juga gambaran hispatologi organ ginjal tikus putih (*Rattus norvegicus*) dapat diketahui melalui uji pada laboratorium dan pengamatan. Uji kreatinin dilakukan dengan pemberian reagen Creatinin PAP FS yang diolah pada mesin prestige 24i. Uji kreatinin dilakukan di Balai Besar Laboratorium Kesehatan Surabaya (BBLK). Selanjutnya Pengamatan organ ginjal dilakukan melalui preparat dengan menggunakan mikroskop dilakukannya pengamatan ini dikerjakan pada Fakultas Kedokteran Hewan, UNAIR.

3.6. Analisis data

Data penelitian ini menggunakan analisis secara statistik menggunakan SPSS dengan uji (*One Way Anova)* untuk mengetahui adanya perbedaan pada setiap perlakuan. Sebelum melakukan uji ANOVA, terlebih dahulu dilakukan uji prasyarat yakni dengan dilakukan uji normalitas dengan uji Kolmogorov-smirnov dan uji homogenitas dahulu dengan bertujuan untuk dapat mengetahui data yang terdistribusi normal dan bersifat homogen. Jika uji prasyarat yakni uji homogenitas dan normalitas tidak terpenuhi maka akan dilanjutkan dengan menggunakan uji non parametric yakni Uji Kruskal Wallis.

digilib.uinsby.ac.id digilib.uinsby.ac.id digilib.uinsby.ac.id digilib.uinsby.ac.id digilib.uinsby.ac.id digilib.uinsby.ac.id digilib.uinsby.ac.id

BAB IV
HASIL DAN PEMBAHASAN

Pada penelitian ini memiliki tujuan untuk mengetahui bagaimana pengaruh pemberian natrium nitrit terhadap kadar kreatinin darah dan struktur histopatologi organ ginjal pada tikus putih. Tahapan pertama yang dilakukan yakni dengan melakukan aklimatisasi terhadap hewan coba, selanjutnya membuat larutan natrium nitrit sesuai dengan konsentrasi yang telah dibuat. Tikus putih diberikan perlakuan sebanyak 1 ml pada jarum sonde selama 30 hari, kemudian dibedah dan diambil darah untuk memperoleh data kadar kreatinin juga organ ginjal diambil untuk dibuat preparat. Pada perlakuan tikus putih ini terdapat 6 perlakuan pemberian konsentrasi yakni kontrol, (P1) dosis 0,46 mg/dl, (P2) dosis 0,92 mg/dl, (P3) dosis 1,38 mg/dl, (P4) dosis 1,85 mg/dl, dan perlakuan standart dengan dosis 9,25 mg/dl.

4.1 Perlakuan pada hewan coba

Terdapat 24 ekor tikus putih yang digunakan dalam penelitian ini, dimana tikus tersebut dibagi kedalam 6 kelompok perlakuan yakni control, (P1) dosis 0,46 mg/dl, (P2) dosis 0,92 mg/dl, (P3) dosis 1,38 mg/dl, (P4) dosis 1,85 mg/dl, dan dosis 9,25 mg/dl. Masing-masing perlakuan diulang sebanyak 4x. Pada kelompok kontrol tidak diberikan natrium nitrit melainkan diberi minum dengan air biasa. Tikus putih diaklimatisasi pada suhu ruang 23℃ karena pada suhu tersebut merupakan suhu yang optimum untuk pemeliharaan hewan coba. Aklimatisasi dilakukan selama 1 minggu dengan tujuan agar tikus putih dapat beradaptasi dengan keadaan lingkungan sekitar dan diberi makan pellet yang standar.

digilib.uinsby.ac.id digilib.uinsby.ac.id digilib.uinsby.ac.id digilib.uinsby.ac.id digilib.uinsby.ac.id digilib.uinsby.ac.id digilib.uinsby.ac.id

Tikus putih yang telah diaklimatisasi dilakukan perlakuan dengan diberi natrium nitrit sesuai dengan dosis yang ditentukan, sebanyak 1 ml per hari. Pemberian perlakuan ini dilakukan selama 30 hari. Selama proses pemeliharaan tikus putih diletakkan dalam kandang kotak plastik yang ditutup dengan kawat besi. Diberi alas serbuk kayu yang berguna untuk melindungi tikus putih, dan juga untuk menjaga keadaan suhu tikus putih sendiri. Pemberian makan dilakukan dengan memberi pellet standar sehari satu kali. Air minum diberikan secukupnya dan diganti setiap hari. Natrium nitrit ini diberikan pada hewan coba tikus putih secara oral dengan menggunakan alat bantu jarum sonde. Penggunan jarum sonde umum digunakan dan juga menjadi cara yang relative mudah dan aman juga tidak terlalu menyakiti hewan coba tikus putih.

Hewan percobaan yang digunakan merupakan tikus putih, alasan penggunaan tikus putih karena memiliki sifat fisiologis mirip seperti manusia. Cara pemeliharaan tikus putih lebih mudah. Sifat utama pada tikus putih sebagai hewan coba yakni, tikus putih tidak dapat langsung memuntahkan natrium nitrit ketika dimasukan kedalam mulut tikus putih dengan bantuan alat jarum sonde.

Proses pembedahan dilakukan setelah melakukan perlakuan selama 30 hari yakni pada minggu ke-5. Pengambilan sampel darah diambil berasal dari organ jantung dengan menggunakan jarum *syringe*. Metode ini dilakukan untuk mengambil darah dengan volume darah yang lumayan banyak pada proses ini memiliki tujuan untuk melanjutkan proses pengukuran kadar kreatinin dan juga diambil sampel organnya untuk dijadikan preparat untuk diamati gambaran histopatologinya (Yokozawa *et al.*, 2002).

digilib.uinsby.ac.id digilib.uinsby.ac.id digilib.uinsby.ac.id digilib.uinsby.ac.id digilib.uinsby.ac.id digilib.uinsby.ac.id digilib.uinsby.ac.id

4.2 Kadar kreatinin

Pengukuran kadar serum darah kreatinin didapatkan dengan menggunakan alat *prestige 24i.* Pengukuran ini bertujuan untuk mengetahui pengaruh natrium nitrit terhadap kadar kreatinin darah. Data hasil penelitian rata-rata kandungan kreatinin pada masing-masing perlakuan kelompok tertera pada gambar 4.1.

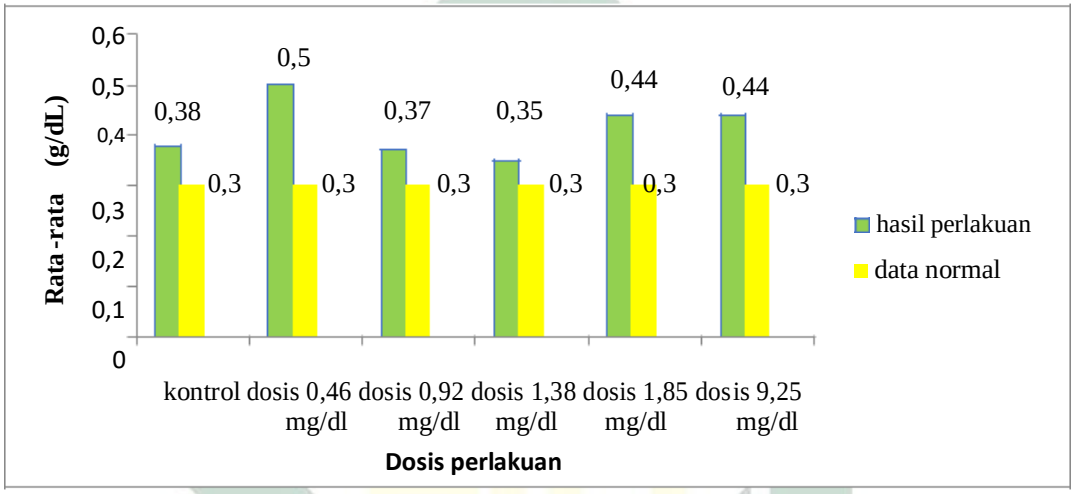

Gambar 4.1 data grafik hasil rata-rata kreatinin darah
Sumber : (Dokumentasi Pribadi, 2020).

Berdasarkan pengukuran yang diperoleh diketahui hewan coba diinduksi dengan natrium nitrit ini menunjukkan hasil data yang fluktuatif (Gambar 4.2). Konsentrasi kreatinin naik turun. Pada dosis kontrol menunjukkan konsentrasi kreatinin 0,38 mg/dl. Hal ini mungkin disebabkan karena adanya gerak yang aktif atau aktifitas fisik yang berlebih pada tikus tanpa perlakuan ini. Sehingga terjadi perubahan pada massa otot. Semakin tinggi massa ototnya, tingkat kadar kreatinin juga menjadi lebih tinggi (Sahih, 2008).

Pada dosis 0,46 mg/dl menunjukkan konsentrasi yang paling tinggi. Pada kegiatan penelitian yang dilakukan hewan coba tikus putih perlakuan dosis 0,46 mg/dl ini dalam keadaan bunting dan melahirkan menjadi faktor meningkatnya

digilib.uinsby.ac.id digilib.uinsby.ac.id digilib.uinsby.ac.id digilib.uinsby.ac.id digilib.uinsby.ac.id digilib.uinsby.ac.id digilib.uinsby.ac.id

kadar kreatinin (Kemenkes, 2011). Tingkat konsentrasi kreatinin tergantung dengan sekresi tubular kreatinin serum. Pada dosis 0,92 mg/dl sampai dengan dosis 9,25 mg/dl menunjukkan konsentrasi yang naik rata-rata keatas. Keadaan ini sejalan dengan pemberian dosis natrium nitrit yang diberikan. Faktor usia, seks, alur, kebiasaan tubuh juga dapat mempengaruhi konsentrasi kreatinin pada darah (Nisha, 2017).

Hasil penelitian yang sama yang telah dilakukan oleh Widyastuti *et al.*, (2019) menghasilkan bahwa pemberian natrium nitrit awal, ion Na mengalami peningkatan sehingga renin dikeluarkan agar dapat menormalkan konsentrasi Na. Tikus yang tergolong muda memiliki konsentrasi kreatinin tinggi dikarenakan pada masa aktivitasnya. Sehingga tingginya aktivitas maka peningkatan pada masa otot akan dapat memberi pengaruh konsentrasi kreatinin didalam darah, karena pada produksinya dari keratin juga fosfokreatin yang terjadi di otot rangka (Thomas, 2017).

Menurut *National Kidney Foundation* (2002), kreatinin pada tikus akan meningkat dikarenakan kondisi massa ototnya. Jika massa otot pada tikus semakin tinggi, maka kadar serum kreatinin pada tikus juga akan tinggi. Akan tetapi jika pada tikus yang sudah tua, kondisi kadar kreatinin ini menjadi turun dikarenakan massa ototnya menjadi lebih rendah, dibandingkan dengan jenis massa otot tikus yang berumur masih muda. Meningkatnya kadar keatinin dalam darah akan dapat menyebabkan kerusakan pada sel saraf. Konsentrasi pada serum kreatinin sering digunakan untuk dapat mendiagnosis pada kerusakan ginjal yang akut (Patel *et al.*, 2013).

digilib.uinsby.ac.id digilib.uinsby.ac.id digilib.uinsby.ac.id digilib.uinsby.ac.id digilib.uinsby.ac.id digilib.uinsby.ac.id digilib.uinsby.ac.id

Pada hasil rata-rata pengukuran kreatinin yang telah terlampirkan, diketahui terdapat jumlah rata-rata yang tertinggi dan terendah sehingga data kadar kreatinin dilanjutkan analisis dengan uji *one way* ANOVA. Data kadar kreatinin darah ini diolah dengan program aplikasi (SPSS) *Statistical Product and Service Solution 16.0 for window.*

Uji ANOVA ini dilakukan untuk mengetahui signifikansi pada perbedaan rata-rata kadar kreatinin dari ke enam perlakuan kelompok tersebut. Sebelum dilakukan uji ANOVA, terlebih dahulu melakukan uji normalitas yang biasa disebut dengan uji Kolmogorov-smirnov yang bertujuan untuk dapat mengetahui distribusi data kadar kreatinin darah tersebut normal atau tidak. Hasil uji normalitas pada keadaan kreatinin tersebut menunjukkan data tingkat signifikasi (p) = 0,550> α=0,05 maka H_1 diterima dan data perlakuan tersebut berdistribusi dengan normal. Selanjutnya dilakukan *Test of Homogenity of Variances* (Uji homogenitas).

Uji ini dilakukan agar memenuhi asumsi dari analisis varian satu arah. Maka dari itu syarat untuk dapat memenuhi asumsi tersebut yaitu dengan varians data homogen. Pada uji homogenitas ini didapatkan hasil dengan tingkat signifikansi sebesar (p)= 0,387>α=0,05 maka H_1 diterima sehingga varians sampel adalah homogen, dan selanjutnya dapat dilakukan dengan Uji ANOVA.

digilib.uinsby.ac.id digilib.uinsby.ac.id digilib.uinsby.ac.id digilib.uinsby.ac.id digilib.uinsby.ac.id digilib.uinsby.ac.id digilib.uinsby.ac.id

Tabel 4.1 Hasil rata-rata dan hasil ANOVA jumlah kadar kreatinin dalam darah hewan uji

Perlakuan	Rata-rata	P *value*
kontrol	0,38	
dosis 0,46 mg/dl	0,50	
dosis 0,92 mg/dl	0,37	0,442
dosis 1,38 mg/dl	0,35	
dosis 1,85 mg/dl	0,44	
dosis 9,25 mg/dl	0,44	

Sumber : (Dokumentasi Pribadi, 2020).

Uji statistic ANOVA menghasilkan tingkat signifikansi (p) 0,442 > α=0,05 maka H_1 diterima, maka tidak terdapat perbedaan yang nyata atau signifikansi rerata kadar kreatinin darah pada seluruh kelompok perlakuan. Hasil uji ANOVA menunjukan tidak ada perbedaan signifikan berarti pada pemberian natrium nitrit pada tikus putih tidak memberi pengaruh nyata pada kadar kreatinin darah tikus putih. Hasil tersebut menunjukkan lima konsentrasi yang diberikan terlalu sedikit dan juga dikarenakan masa perlakuan yang cukup pendek sehingga memberikan efek yang tidak signifikan. Data hasil dari penelitian pemberian perlakuan natrium nitrit ini menurut Spitalnik (2015) dan Alunat (2014) mengatakan bahwa ginjal yang rusak ditunjukkan dengan meningkatnya kadar kreatinin darah yang mencapai dua kali lipat dari kisaran batasan normal, dan terjadi peningkatan kadar kreatinin darah pada kurun waktu selama lebih dari dua minggu.

Ginjal adalah organ yang melakukan filtrasi terhadap berbagai jenis substansi yang memiliki sifat toksik didalam tubuh, seperti kreatinin pada darah (Trevisan *et al*., 2006). Hasil penelitian ini menunjukkan kadar kreatinin tikus putih masih berada pada batas yang normal yakni tidak melebihi 1,00 mg/dL. Batas kadar kreatinin pada tikus yang normal adalah sebesar 0,30-1,00 mg/dL

digilib.uinsby.ac.id digilib.uinsby.ac.id digilib.uinsby.ac.id digilib.uinsby.ac.id digilib.uinsby.ac.id digilib.uinsby.ac.id digilib.uinsby.ac.id

(Doloksaribu, 2008). Kadar kreatinin yang normal pada manusia berdasarkan dengan teori yang ada adalah sebesar 0,48 mg/dl untuk kadar kreatinin (Brito *et al.*, 2005).

Menurut Frandson (1992) yang menjadi penyebab tingginya kadar kreatinin dalam darah adalah terganggunya pada fungsi organ ginjal. Fungsi dari nefron dan ekskresi kreatinin mengalami penurunan sehingga kadar kreatinin yang berada didalam plasma mengalami peningkatan. Penelitian sebelumnya yang telah dilakukan oleh Hassan *et al.*, (2009) yakni mengatakan bahwa pada pemberian natrium nitrit pada tikus putih jantan dengan banyaknya konsentrasi 80 mg/kg yang dilakukan selama tiga bulan menunjukkan hasil peningkatan yang signifikan terhadap jumlah kadar glukosa, bilirubin, urea, kreatinin juga aktifitas enzim ALT, AST.

Pemberian natrium nitrit selain dapat meningkatkan aktivitas enzim AST dan ALT namun dapat memicu pembentukan sitotoksik *N-nitrosocompound*. Senyawa natrium nitrit dapat menyebabkan nekrosis pada ginjal juga hati sehingga dapat menyebabkan terganggunya organ pada ginjal (Ataya, 2016). Natrium nitrit dapat merangsang kelenjar tiroid dan adrenal untuk dapat memblokade sintesis protein. (Aboulgasem, 2013). Sehingga terbentuknya kreatinin akan menjadi lebih cepat. Turunnya laju filtrasi glomerulus (GFR) secara tiba-tiba dapat terjadi karena stimulasi oleh trauma, hemoragia, anestesi, juga bakteri infection (Sahin *et al.*, 2008). Jika itu terjadi, maka kemungkinan akan terjadi masalah terhadap ginjal yang berperan sebagai organ filtrasi.

digilib.uinsby.ac.id digilib.uinsby.ac.id digilib.uinsby.ac.id digilib.uinsby.ac.id digilib.uinsby.ac.id digilib.uinsby.ac.id digilib.uinsby.ac.id

Kreatinin diekskresi oleh urin yang melewati ginjal. Kreatinin diperoleh dari keratin. Keratin disintesis pada organ hati dengan prekusornya yakni asam amino argisin, glisin, juga methionine. Serum kreatinin adalah hasil dari degradasi sel otot (Naraya dan Appleton, 1980). Banyak sedikitnya kreatinin di dalam tubuh akan memberi dampak buruk bagi suatu individu. Kreatinin diekskresikan didalam urin melewati proses filtrasi didalam glomerulus, akan tetapi tidak dilakukan proses reabsorbsi pada tubulus hanya saja dilakukan proses sekresi pada tubulus terutama jika dalam keadaan kreatinin yang tinggi (Todd dan Sanford, 1974).

Meningkatnya jumlah kadar kreatinin pada serum darah hanya didapati pada beberapa kasus penyakit. Seperti yang dikemukakan oleh Doxey (1983) kadar kreatinin didalam serum jika dalam keadaan yang tinggi maka dapat diperkirakan individu tersebut mengalami gangguan pada ginjal. Namun pada penelitian yang dilakukan ini pemberian natrium nitrit dengan dosis yang telah ditentukan mendapatkan hasil data dimana keadaan kreatinin memberi rata-rata normal. Jika dikonversikan dengan manusia tetap mengalami kenaikan namun masih dalam keadaan batas yang normal. Menurut Price (2005) jika jumlah kadar kreatinin yang dilihat akan lebih tinggi dari batas normal yang telah ditentukan maka didalam serum darah kemungkinan akan mengalami gangguan fungsi pada ginjal.

Tikus yang digunakan pada penelitian merupakan tikus muda, karena massa otot pada tikus muda tidak terlalu tinggi, sehingga kadar serum kreatinin pada tikus juga tidak terlalu tinggi. Berdasarkan hasil pengamatan selama

digilib.uinsby.ac.id digilib.uinsby.ac.id digilib.uinsby.ac.id digilib.uinsby.ac.id digilib.uinsby.ac.id digilib.uinsby.ac.id digilib.uinsby.ac.id

penelitian, tikus mengalami penurunan berat badan dan berkurangnya aktivitas gerak. Berat badan tikus mengalami penurunan sekitar (250 gram - 150 gram). Penurunan berat badan juga dapat disebabkan tikus mengalami stress karena tidak cocok dengan suasana lingkungan tempat tinggalnya. Pada keadaan stress hormone kortisol ini akan naik sehingga pada hormon adrenalin juga menjadi naik. Hormon adrenalin juga akan membantu meningkatkan detak jantung sehingga hormon kortisol ini dapat meningkatkan kadar gula didalam darah, dimana gula tersebut seharusnya akan digunakan menjadi energi pada tubuh. Ditambah pada organ hati juga telah mengalami kerusakan akibat dari paparan pemberian natrium nitrit. Jadi jika hati mengalami kerusakan, maka selanjutnya proses metabolism juga akan mengalami gangguan (Kasim, 2006). Menurut Widyastuti *et al*.,(2019) Pemberian natrium nitrit pada tikus putih ini dapat merusak metabolisme pada tubuhnya dan dapat mengganggu penyerapan nutrisinya.

4.3 Histopatologi organ ginjal terhadap natrium nitrit

Natrium nitrit jika berada dalam tubuh bereaksi dengan oksigen akan membentuk nitrit oksida yang bisa mengganggu fungsi ginjal (Mandei *et al.*,2013). Terganggunya fungsi pada ginjal dapat dicirikan dengan terdapat pembengkakan pada organ ginjal, tidak normalnya pada struktur mikroanatomisnya, juga terdapat peningkatan jumlah kadar kreatinin darah yang dapat disebabkan tubulus ginjal juga dapat mengalami peradangan dan tidak dapat melakukan fungsinya seperti melakukan proses penyaringan kadar kreatinin yang seharusnya dilalukan proses ekskresi (Nursidika *et al*., 2017).

digilib.uinsby.ac.id digilib.uinsby.ac.id digilib.uinsby.ac.id digilib.uinsby.ac.id digilib.uinsby.ac.id digilib.uinsby.ac.id digilib.uinsby.ac.id

Jika konsentrasi natrium nitrit tinggi tubuh akan memberikan efek kerusakan pada sel-sel tubulus ginjal. Gangguan pada sel-sel tubulus itu dan akan memberi imbas pada proses terhambatnya ekskresi senyawa kimia yang dilakukan di ginjal. Pengamatan struktur histopatologi yang dilakukan bertujuan untuk dapat mengetahui ada atau tidaknya kerusakan pada struktur organ ginjal terkait pemberian natrium nitrit yang dilakukan kurun waktu selama 30 hari dalam keadaan yang subkronis.

Pengamatan dilakukan pada bagian dalam korteks ginjal karena pada bagian korteks ini juga memiliki fungsi reabsorbsi dan menjadi bagian yang terpapar dengan senyawa bahan kimia yang utama. Pada tiap ginjal juga tersusun dengan ribuan unit fungsional yang terkecil yang sering disebut dengan nefron. Setiap nefron juga berasal dari korteks yang meliputi korpuskel ginjal yang kemudian akan memanjang menjadi tubulus kontortus proksimal selanjutnya lengkung henle akan menjadi panjang menuju medula dan akan kembali menjadi panjang ke korteks. Sesudah lengkungan henle juga terdapat tubulus kontortus distal dan tubulus kolektivus. Seluruh bagian nefron berada didalam korteks kecuali pada lengkungan henle pars medula (Mescher, 2012).

Metode skoring derajat kerusakan ginjal pada pemeriksaan ini dilakukan menurut metode Arsad *et al*., (2014), dimana derajat kerusakan dari setiap sampel ditentukan dengan cara pengamatan lesi pada ginjal *(granular cast, celluler cast, protein cast, pycnotic cell, hydropic degeneration).* Pengamatan ini tidak dilakukan hanya melihat dari satu lapang pandang namun diamati pada seluruh

digilib.uinsby.ac.id digilib.uinsby.ac.id digilib.uinsby.ac.id digilib.uinsby.ac.id digilib.uinsby.ac.id digilib.uinsby.ac.id digilib.uinsby.ac.id

lapang pandang pada seluruh bagian dari potongan ginjal, seperti pada tabel hasil skoring dibawah ini:

Tabel 4.2. Jumlah hasil skoring kerusakan organ ginjal pada tikus putih pada perlakuan pemberian natrium nitrit.

KODE	SKOR					
	Granular cast	***Celular cast***	***Protein cast***	***Necrotic cell***	***Hydropic Degeneration***	***Total Lesi***
Kontrol	0	0	1	1	1	3
P1 5% 0,46 mg/dl	0	0	0	1	1	2
P2 10% 0,92 mg/dl	0	1	0	0	1	2
P3 15% 1,38 mg/dl	2	2	2	2	3	11
P4 20% 1,85 mg/dl	1	1	1	1	2	6
S1 9,25 mg/dl.	1	2	2	3	2	10

Sumber : (Dokumentasi Pribadi, 2020).

Keterangan : 0 = tidak terdapat lesi
1 = lesi < 30% dari seluruh lapangan pandang
2 = lesi 31 - 50% dari seluruh lapangan pandang
3 = lesi > 50% dari seluruh lapangan pandang

Pada tabel jumlah hasil skoring diketahui jumlah skoring yang paling tinggi adalah pada dosis 1,38 mg/dl dengan jumlah 11 skor. Pada dosis S1 yakni dosis 9,25 mg/dl dengan jumlah 10 skor. Suatu zat kimia yang disekresi tubuh dengan aktif oleh darah ke urin, zat kimia tersebut diakumulasikan ke dalam tubulus proksimal atau pada saat substansi kimia ini melakukan reabsorbsi dari urin maka akan melalui sel epitel tubulus dengan konsentrasi yang tinggi. Sehingga proses zat toksik ini teraukumulasi di ginjal dan terjadi kerusakan. Zat

digilib.uinsby.ac.id digilib.uinsby.ac.id digilib.uinsby.ac.id digilib.uinsby.ac.id digilib.uinsby.ac.id digilib.uinsby.ac.id digilib.uinsby.ac.id

kimia juga terlalu banyak pada ginjal juga akan mengalami sel radang atau pendarahan (MacSween dan Whaley, 1992).

Ginjal merupakan organ sasaran dari efek pemberian natrium nitrit. Karena pada ginjal mempunyai aliran darah yang tinggi, pemberian nitrit dengan dosis yang toksik yang berada pada darah akan mengalami proses filtrasi pada organ ginjal. Setelah dilakukan proses filtrasi selanjutnya akan di absorbs kembali sehingga konsentrasi natrium nitrit dosis toksik pada ginjal akan semakin membesar dan akan menyebabkan terjadinya kerusakan.

4.3.1 Perlakuan kelompok kontrol

Gambaran hasil histopatologi pada ginjal oleh kelompok kontrol ini tidak diberikan perlakuan natrium nitrit namun hanya diberi minum air biasa dan diberi makanan pelet standar. Gambaran histopatologi sebagai berikut :

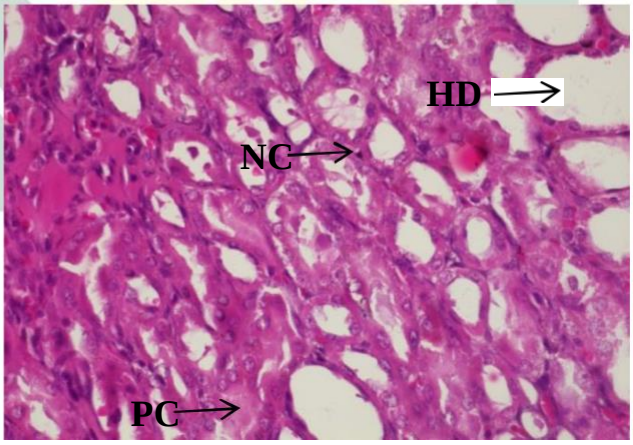

Gambar 4.2. Keterangan : *PC = Protein cast, NC = Necrotic cell, HD = Hydropic degeneration*
Bagian histopatologi ginjal dengan pewarnaan HE dan perbesaran 400x
Sumber : (Dokumentasi Pribadi, 2020).

Pada hasil pengamatan kelompok kontrol tampak normal namun terlihat sedikit terlihat jenis gambaran protein sel dengan skor 1 yakni lesi< 30% dari seluruh lapangan pandang, protein sel terlihat berwarna yang lebih berwarna

digilib.uinsby.ac.id digilib.uinsby.ac.id digilib.uinsby.ac.id digilib.uinsby.ac.id digilib.uinsby.ac.id digilib.uinsby.ac.id digilib.uinsby.ac.id

merah muda. Terdapat protein sel ini berasal dari kerusakan dan terganggunya pada glomerulus (Mescher, 2016). Nekrotik sel dengan lesi dengan skor 1 yakni< 30% dari seluruh lapangan pandang, Pada nekrotik sel terlihat terlihat intinya berwarna hitam. Nekrosis ini dapat disebabkan karena adanya bahan toksik yang masuk kedalam aliran darah menuju pada ginjal (Angelina *et al.*, 2000). *Hydropic degeneration* dengan skor 1 yakni lesi < 30% dari seluruh lapangan pandang. Pada sel hydropic ini pada sel nya terlihat mengalami pembengkakan dan ukuran sel nya terlihat besar dan berwarna putih karena sel tidak dapat mempertahankan homeostatis ionic juga cairan (Cotran, 2007).

Namun kelompok kontrol tetap terlihat kerusakan meskipun hanya diberikan air. Hal ini terjadi berakibat dari adanya proses apoptosis yang secara fisiologis nya dialami oleh seluruh sel normal. Pada tiap sel dalam tubuh akan mengalami penuaan yang berakhir dengan kematian sel juga digantikan dengan sel-sel baru melewati proses regenerasi (cotran, 2007).

4.3.2 Perlakuan P1 5% dosis 0,46 mg/dl

Gambaran hasil histopatologi pada ginjal oleh kelompok P1 5% ini diberikan perlakuan natrium nitrit dengan pemberian dosis 0,46 mg/dl dan diberi minum air biasa dan diberi makanan pelet standar. Gambaran histopatologi sebagai berikut :

digilib.uinsby.ac.id digilib.uinsby.ac.id digilib.uinsby.ac.id digilib.uinsby.ac.id digilib.uinsby.ac.id digilib.uinsby.ac.id digilib.uinsby.ac.id

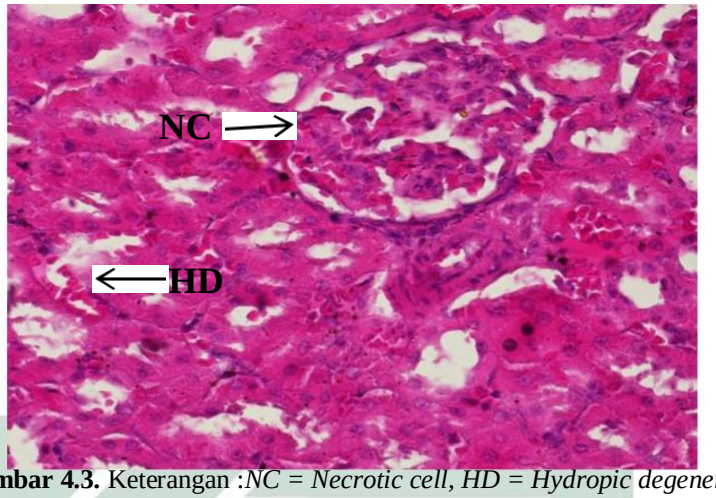

Gambar 4.3. Keterangan :*NC = Necrotic cell, HD = Hydropic degeneration*
Bagian histopatologi ginjal dengan pewarnaan HE dan perbesaran 400x
Sumber : (Dokumentasi Pribadi, 2020).

Pada hasil pengamatan kelompok P1 5% ini tampak terlihat sedikit perubahan gambaran jenis *necrotic sel* dengan skor 1 yakni lesi < 30% dari seluruh lapangan pandang. Pada nekrotik sel intinya terlihat membesar juga berwarna hitam. Pada sel nekrotik ini pada sel yang berinti tersebut yang berwarna hitam juga terdapat butiran-butiran kromatin. Nekrosis ini dapat disebabkan karena adanya bahan toksik yang masuk kedalam aliran darah menuju pada ginjal (Angelina *et al.*, 2000).

Hydropic degeneration dengan skor 1 yakni lesi < 30% dari seluruh lapang pandang. Pada sel hydropic ini pada sel nya terlihat mengalami pembengkakan dan ukuran sel nya terlihat besar dan berwarna putih karena sel tidak dapat mempertahankan homeostatis ionic juga cairan (Cotran, 2007). Hal ini membuktikan bahwa natrium nitrit memiliki dosis toksik terakumulasi pada ginjal dan menyebabkan sel epitel pada tubulus dan juga endotel kapiler terjadi cedera oksidatif dari terbentuknya *reactive oxygen speciesn* (ROS) yang secara

digilib.uinsby.ac.id digilib.uinsby.ac.id digilib.uinsby.ac.id digilib.uinsby.ac.id digilib.uinsby.ac.id digilib.uinsby.ac.id digilib.uinsby.ac.id

berlebihan dan terjadilah kerusakan pada sel epitel tubuli sehingga mengalami nekrosis (Markum, 2006).

Pada penampang histopatologi ini juga tidak terlihat jenis kerusakan yang serius namun pada kadar kreatinin terlihat tinggi. Suwitra (2010) mengatakan kerusakan ginjal dapat dilihat melebihi dari 3 bulan, dan laju filtrasi glomerulus nya melebihi 60 ml/menit. Penyebab rusak nya ginjal juga karena penyebab lain seperti infeksi, penyakit peradangan lain (Kee, 2014).

4.3.3 Perlakuan P2 10% dosis 0,92 mg/dl

Gambaran hasil histopatologi pada ginjal oleh kelompok P2 10% dosis 0,92 mg/dl ini diberikan perlakuan natrium nitrit dengan pemberian dosis 0,92 mg/dl dan diberi minum air biasa dan diberi makanan pelet standar. Gambaran histopatologi sebagai berikut :

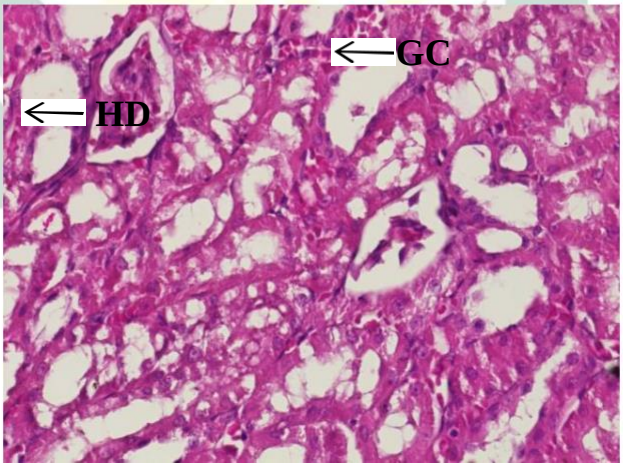

Gambar 4.4. Keterangan : *GC = Granular cast, HD = Hydropic degeneration*
Bagian histopatologi ginjal dengan pewarnaan HE dan perbesaran 400x
Sumber : (Dokumentasi Pribadi, 2020).

Pada hasil pengamatan kelompok P2 10% 0,92% mg/dl ini tampak terlihat sedikit perubahan gambaran jenis *granular cast* dengan skor 1 lesi< 30% dari seluruh lapangan pandang, dan *hydropic degeneration* dengan skor 1 yakni lesi <

digilib.uinsby.ac.id digilib.uinsby.ac.id digilib.uinsby.ac.id digilib.uinsby.ac.id digilib.uinsby.ac.id digilib.uinsby.ac.id digilib.uinsby.ac.id

30% dari seluruh lapangan pandang. Pada sel hydropic ini pada sel nya terlihat mengalami pembengkakan dan ukuran sel nya terlihat besar dan berwarna putih. Pembengkakan ini terjadi perubahan hidropik atau terjadinya degenerasi vacuolar yang merupakan cedera awal yang bersifat reversible.

4.3.4 Perlakuan P3 15% dosis 1,38 mg/dl

Gambaran hasil histopatologi pada ginjal oleh kelompok P3 15% ini diberikan perlakuan natrium nitrit dengan pemberian dosis 1,38 mg/dl dan diberi minum air biasa dan diberi makanan pelet standar. Gambaran histopatologi sebagai berikut :

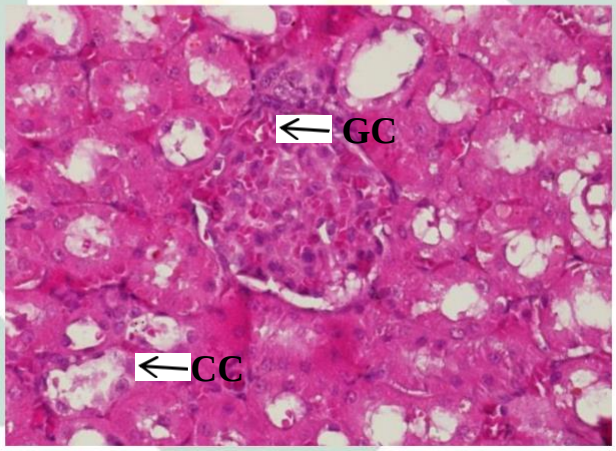

Gambar 4.5. Keterangan :*GC = Granular cast, CC = celullar cast*
Bagian histopatologi ginjal dengan pewarnaan HE dan perbesaran 400x
Sumber : (Dokumentasi Pribadi, 2020).

digilib.uinsby.ac.id digilib.uinsby.ac.id digilib.uinsby.ac.id digilib.uinsby.ac.id digilib.uinsby.ac.id digilib.uinsby.ac.id digilib.uinsby.ac.id

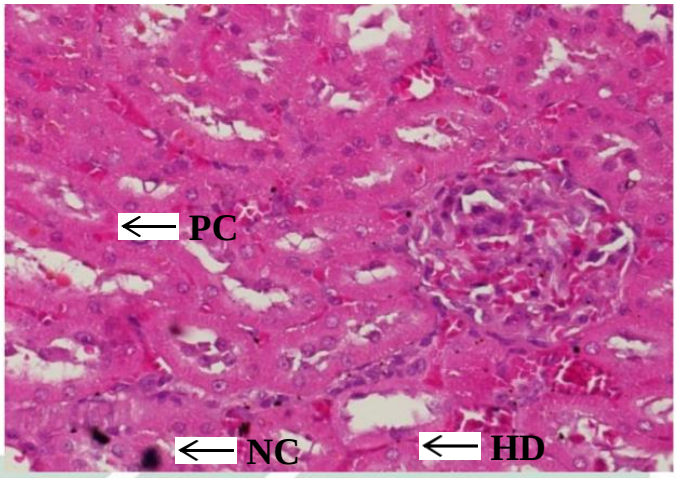

Gambar 4.6. Keterangan :*PC = Protein cast, NC = Necrotic cell, HD = Hydropic Degeneration*
Bagian histopatologi ginjal dengan pewarnaan HE dan perbesaran 400x
Sumber : (Dokumentasi Pribadi, 2020).

Pada hasil pengamatan kelompok P3 15% ini tampak terlihat limaperubahan gambaran jenis *granular cast* dengan skor 2 lesi 30-50% dari seluruh lapangan pandang, *cellular cast* dengan skor 2 lesi 30-50%dari seluruh lapangan pandang. *Protein cast* dengan skor 2 lesi 30-50% dari seluruh lapangan pandang. Protein sel terlihat berwarna yang lebih berwarna merah muda. Terdapat protein sel ini berasal dari kerusakan dan terganggunya pada glomerulus (Mescher, 2016). *Necrotic sel* dengan skor 2 lesi 30-50%dari seluruh lapangan pandang. Pada nekrotik sel terlihat terlihat intinya berwarna hitam. Nekrosis ini dapat disebabkan karena adanya bahan toksik yang masuk kedalam aliran darah menuju pada ginjal (Angelina *et al.*, 2000).

Hydropic Degeneration dengan skor 3 lesi>50% dari seluruh lapangan pandang. Pada sel hydropic ini pada sel nya terlihat mengalami pembengkakan dan ukuran sel nya terlihat besar dan berwarna putih. Pembengkakan ini terjadi karena perubahan hidropik atau terjadinya degenerasi vacuolar yang merupakan cedera awal yang bersifat reversible. Pada perubahan sel ini akan muncul pada sel

digilib.uinsby.ac.id digilib.uinsby.ac.id digilib.uinsby.ac.id digilib.uinsby.ac.id digilib.uinsby.ac.id digilib.uinsby.ac.id digilib.uinsby.ac.id

jika sel tersebut tidak mampu dan mempertahankan homeostatis ionic juga cairan (Cotran, 2007). Pada hasil pengamatan dari perlakuan P3 15% dengan dosis 1,38 mg/dl ini memberi data kerusakan pada sel dengan lesi yang tertinggi.

Namun pada dosis 1,38 mg/dl pada perlakuan ini, terlihat kadar kreatinin tergolong tidak terlalu tinggi tapi kerusakannya terlihat banyak hal ini disebabkan karena tingginya kadar kreatinin serum di dalam darah dapat juga disebabkan karena tingginya asupan protein pada makanan. Selain itu juga kadar ureum mengalami dehidrasi yang berlebihan dan kurang nya suplai darah ke organ ginjal (Arimartini, 2013).

4.3.5 Perlakuan P4 20% dosis 1,85 mg/dl

Gambaran hasil histopatologi pada ginjal oleh kelompok P4 20% ini diberikan perlakuan natrium nitrit dengan pemberian dosis 1,85 mg/dl dan diberi minum air biasa dan diberi makanan pelet standar. Gambaran histopatologi sebagai berikut :

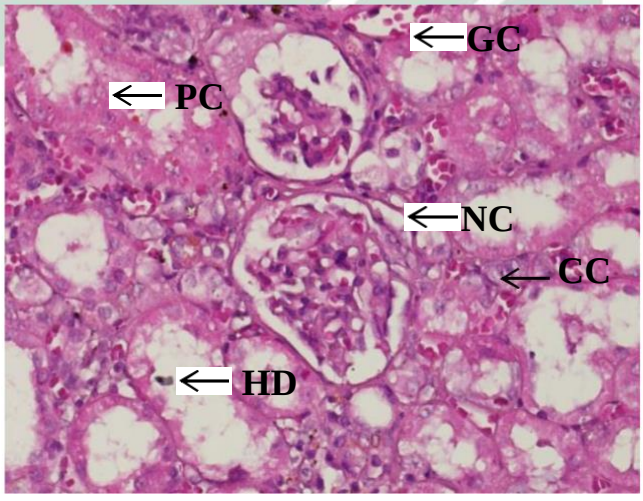

Gambar 4.7. Keterangan :*GC = Granular cast, CC = Celullar cast, PC = Protein cast, NC = Necrotic cell, HD = Hydropic Degeneration*
Bagian histopatologi ginjal dengan pewarnaan HE dan perbesaran 400x
Sumber : (Dokumentasi Pribadi, 2020).

digilib.uinsby.ac.id digilib.uinsby.ac.id digilib.uinsby.ac.id digilib.uinsby.ac.id digilib.uinsby.ac.id digilib.uinsby.ac.id digilib.uinsby.ac.id

Pada hasil pengamatan kelompok P4 20% ini tampak terlihat lima perubahan gambaran jenis *granular cast* dengan skor 1 lesi<30-50% dari seluruh lapang pandang, *granular cast* ini terlihat berbentuk padatan yang memiliki granul yang letaknya berada pada tubulus ginjal. Sedangkan *cellular cast* dengan skor 1 lesi<30-50% dari seluruh lapangan pandang. *Cellular cast* terbentuk dari sel epitel yang rontok dan berbentuk seperti gumpalan.

Protein cast dengan skor 1 lesi<30-50% dari seluruh lapangan pandang. Protein sel terlihat berwarna yang lebih berwarna merah muda. Terdapat protein sel ini berasal dari kerusakan dan terganggunya pada glomerulus (Mescher, 2016). *Necrotic sel* dengan skor 2 lesi 31-50% dari seluruh lapangan pandang. Pada nekrotik sel terlihat terlihat intinya berwarna hitam.

Nekrosis ini dapat disebabkan karena adanya bahan toksik yang masuk kedalam aliran darah menuju pada ginjal (Angelina *et al.*, 2000). *Hydropic Degeneration* dengan skor 3 lesi>50% dari seluruh lapangan pandang. Pada sel hydropic ini pada sel nya terlihat mengalami pembengkakan dan ukuran sel nya terlihat besar dan berwarna putih. Pembengkakan ini terjadi karena perubahan hidropik atau terjadinya degenerasi vacuolar yang merupakan cedera awal yang bersifat reversible. Pada perubahan sel ini akan muncul pada sel jika sel tersebut tidak mampu dan mempertahankan homeostatis ionic juga cairan (Cotran, 2007).

4.3.6 Perlakuan standar dosis 9,25 mg/dl.

Gambaran hasil histopatologi pada ginjal oleh kelompok standar ini diberikan perlakuan natrium nitrit dengan pemberian dosis 9,25 mg/dl dan diberi

digilib.uinsby.ac.id digilib.uinsby.ac.id digilib.uinsby.ac.id digilib.uinsby.ac.id digilib.uinsby.ac.id digilib.uinsby.ac.id digilib.uinsby.ac.id

minum air biasa dan diberi makanan pelet standar. Seperti pada gambaran histopatologi sebagai berikut :

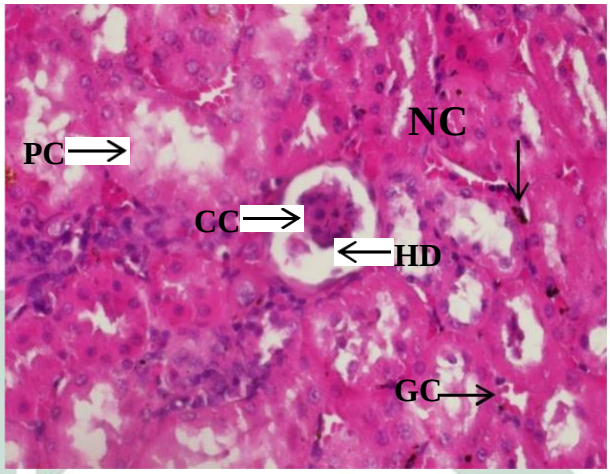

Gambar 4.8. Keterangan *: GC = Granular cast, CC = Celullar cast, PC = Protein cast, NC = Necrotic cell, HD = Hydropic Degeneration*
Bagian histopatologi ginjal dengan pewarnaan HE dan perbesaran 400x
Sumber : (Dokumentasi Pribadi, 2020).

Pada hasil pengamatan kelompok standar dosis 9,25 mg/dl. ini tampak terlihat lima perubahan gambaran jenis granular cast dengan skor 1 lesi<30-50% dari seluruh lapangan pandang, *cellular cast* dengan skor 2 lesi 31-50%dari seluruh lapangan pandang. *Protein cast* dengan skor 2 lesi 31-50%dari seluruh lapangan pandang. Protein sel terlihat berwarna yang lebih berwarna merah muda. Terdapat protein sel ini berasal dari kerusakan dan terganggunya pada glomerulus (Mescher, 2016).

Necrotic sel dengan skor 3 lesi>50% dari seluruh lapangan pandang.Pada nekrotik sel terlihat terlihat intinya berwarna hitam. Nekrosis ini dapat disebabkan karena adanya bahan toksik yang masuk kedalam aliran darah menuju pada ginjal (Angelina *et al.*, 2000). Hal ini membuktikan bahwa natrium nitrit memiliki dosis toksik terakumulasi pada pada ginjal dan menyebabkan sel epitel pada tubulus dan

digilib.uinsby.ac.id digilib.uinsby.ac.id digilib.uinsby.ac.id digilib.uinsby.ac.id digilib.uinsby.ac.id digilib.uinsby.ac.id digilib.uinsby.ac.id

juga endotel kapiler terjadi cedera oksidatif dari terbentuknya *reactive oxygen speciesn* (ROS) yang secara berlebihan dan terjadilah kerusakan pada sel epitel tubuli sehingga mengalami nekrosis (Markum, 2006).

Hydropic Degeneration dengan skor 2 lesi31-50% dari seluruh lapangan pandang. Pada sel hydropic ini pada sel nya terlihat mengalami pembengkakan dan ukuran sel nya terlihat besar dan berwarna putih. Pembengkakan ini terjadi karena perubahan hidropik atau terjadinya degenerasi vacuolar yang merupakan cedera awal yang bersifat reversible.

Pada hasil akhir pengujian hewan uji pada tikus putih ini telah mendapatkan gambaran histopatologi organ ginjal, pemeriksaan ini akan memberikan hasil informasi toksisitas senyawa uji didalam kaitannya dengan efek pada organ ginjal sebagai sasaran uji pemberian natrium nitrit ini. Hasil lesi yang telah dilakukan pengamatan pada organ ginjal terhadap pemberian natrium nitrit memberikan hasil perlakuan P3 dan standar S1 tergolong memiliki jumlah lesi yang tinggi.

Senyawa uji natrium nitrit yang telah diberikan akan di absorbsi pada saluran cerna. Selanjutnya senyawa akan diserap dan akan masuk kedalam darah, dan akan di salurkan dengan cepat pada seluruh tubuh. Kadar pada organ tergantung dengan mudah atau tidaknya senyawa tersebut melewaati dinding kapiler dan membrane sel, juga afinitas komponen organ terhadap senyawa tersebut (Murtini, 2007). Ginjal adalah organ yang menjadi sasaran utama dari efek toksik selain hati. Kerusakan pada organ ginjal juga dapat disebabkan dari adanya peningkatan ekskresi sisa sisa metabolisme (Almunawati *et al.*, 2017).

digilib.uinsby.ac.id digilib.uinsby.ac.id digilib.uinsby.ac.id digilib.uinsby.ac.id digilib.uinsby.ac.id digilib.uinsby.ac.id digilib.uinsby.ac.id

Adanya perubahan pada histopatologi ginjal ini menandakan bahwa adanya penyesuaian terhadap senyawa toksin yakni natrium nitrit. Stres fisiologis akan diterima oleh tubuh hewan jika dengan melakukan adaptasi untuk dapat mencapai kondisi baru demi mempertahankan kondisi dari metabolisme yang normal. Natrium nitrit masuk ke dalam tubuh tikus putih sebagai hewan uji akan memberi potensi meningkatkan jumlah natrium yang ada didalam tubuh sehingga sel itu tidak dapat memompa ion Na^+ keluar dan akan mengakibatkan terakumulasi didalam sel (Habibah *et al.*, 2018).

Parameter yang dapat dilihat pada kerusakan ginjal ini yakni *granular cast, cellular cast, protein cast, necrotic sel* dan *degenerasi hydropik*. Kerusakan pada ginjal seperti *granular cast* merupakan terganggunya parenkim ginjal yang menunjukkan bahwa kombinasi antara pendarahan dan peradangan tersebut memberi petunjuk jika kerusakan yang telah menyatu dan lepas kembali ke dalam lumen tubulus. Jaringan *cellular cast* adalah kelainan ginjal dan terbentuknya peradangan pada tubulus, dan glomerulus, dan biasanya berasal dari glomerulus yang rusak (Fehally J. and Johnson JJ., 2000).

Parameter *protein cast* masih tergolong dalam *hialin cast* yang memiliki tanda terdapat masa *homogeny eosinofilik* didalam lumen tubulus. Protein ini disebabkan karena *intake* pada protein yang terlihat terlalu banyak, yakni dapat difaktorkan dari makanan tikus yang kaya akan protein. Jika dilihat dengan hasil kadar kreatinin darah yang sudah dilakukan uji menghasilkan dalam kondisi yang normal. Kadar kreatinin darah adalah indikasi dari fungsi ginjal (Vionita, 2013). *Necrotic sel* atau kematian sel terjadi karena adanya rusaknya dari dalam sel.

digilib.uinsby.ac.id digilib.uinsby.ac.id digilib.uinsby.ac.id digilib.uinsby.ac.id digilib.uinsby.ac.id digilib.uinsby.ac.id digilib.uinsby.ac.id

Nekrotik atau nekrosis jenis kematian sel jaringan. Nekrosis juga dapat terjadi dikarenakan bahan yang beracun, aktivitas mikroorganisme, difisiensi pada pakan juga terganggunya metabolisme (Price, 2006).

Pada penampang histologi sel nekrotik ditandai dengan terjadi perubahan warna pada inti juga sitoplasmanya. Seperti pada data hasil histopatologi yang telah didapatkan, menunjukkan sel yang mengalami nekrosis inti sel berubah warna menjadi hitam. Nekrotik tersebut menjadi penyebab yang paling umum ketika terjadi kerusakan adalah rusaknya pada area epitel tubulus. Kerusakan pada sel tubulus yang utama adalah karena iskemi, bahan toksik. Kerusakan pada sel ini dapat mengganggu fungsi epitel, fungsi reabsorbsi yang normal juga menyebabkan gangguan obstruksi pada lumen tubulus. Mengelupasnya sel kulit, sel utuh juga fragmen sel juga debris yang dapat dilihat dari sedimen urin maka terbentuklah *cast*. Hal ini membuktikan bahwa natrium nitrit memiliki dosis toksik terakumulasi pada pada ginjal dan menyebabkan sel epitel pada tubulus dan juga endotel kapiler terjadi cedera oksidatif dari terbentuknya *reactive oxygen speciesn* (ROS) yang secara berlebihan dan terjadilah kerusakan pada sel epitel tubuli sehingga mengalami nekrosis (Markum, 2006).

Kerusakan pada ginjal *hydropic degeneration* terjadi karena permeabilitas terganggunya dinding sel yang berasal dari mekanisme toksisitas senyawa xenobiotic, atau dapat terjadi akibat dari terganggunya pada metabolisme energy yang ada pada dalam sel terutama mekanisme transport aktif Na^+/K^+-ATP-ase (Price, 1984). Menurut Tresnati *et al.*, (2007) degenerasi adalah reaksi dari peradangan, perubahannya yang bersifat reversible yang artinya dapat pulih

digilib.uinsby.ac.id digilib.uinsby.ac.id digilib.uinsby.ac.id digilib.uinsby.ac.id digilib.uinsby.ac.id digilib.uinsby.ac.id digilib.uinsby.ac.id

kembali sesudah sumber dari kerusakannya hilang atau dapat juga disebabkan luka yang dikarenakan oleh bakteri. Terjadi pembengkakan pada ginjal juga merupakan kondisi mengalami degenerasi vacuolar yang masih berupa cedera awal, sehingga pada kondisi ini tidak akan merusak fungsi organ ginjal secara permanen (Siahaan *et al.,* 2016).

Adanya kerusakan pada tubulus ginjal tikus ini akibat dari pemberian natrium nitrit sesuai dengan teori bahwa pada proses ekskresi suatu zat yang terjadi dan berlangsung pada ginjal dapat menimbulkan dampak yang buruk pada ginjal. Kejadian ini dapat disebabkan dengan beberapa faktor yakni salah satunya dikarenakan tinggi nya aliran darah yang berjalan menuju ginjal yang dapat menyebabkan bahan-bahan kimia tersebut ada pada sirkulasi sistemik, dikirim menuju ginjal dalam ukuran yang besar (Zulfiani, 2011).

Sehingga jika suatu zat kimia yang diseksresi secara aktif tersebut berasal dari darah menuju urin, zat kimia itu akan lebih dahulu diakumulasikan didalam tubulus atau jika semisal substansi kimia tersebut di reabsorbsi dari urin maka akan melalui sel epitel tubulus dengan konsentrasi yang tinggi. Sehingga berakibat pada zat toksik ini akan terakumulasi pada organ ginjal dan akan menyebabkan ginjal rusak (Lieberthat *et al.,* 1998).

Hasil pengukuran kadar kreatinin dari kelima perlakuan memberikan hasil rata-rata yang tergolong dibawah kadar batas normal pada tikus yakni 0,30-1,00 mg/dl. Hal tersebut disebabkan karena toksikan tidak dapat mempengaruhi semua organ dengan merata, keberadaan toksikan masih dapat dipengaruhi oleh kepekaan suatu organ, dan juga dari ketinggian kadar senyawa atau pada

digilib.uinsby.ac.id digilib.uinsby.ac.id digilib.uinsby.ac.id digilib.uinsby.ac.id digilib.uinsby.ac.id digilib.uinsby.ac.id digilib.uinsby.ac.id

metabolitnya yang ada pada organ sasaran. Kandungan kreatinin pada urin juga bergantunng pada dosis yang diberikan (Schnellmann, 2008).

Seperti dalam firman Allah dalam surat At-Thaha ayat 81 yang berbunyi :

كُلُواْ مِن طَيِّبَٰتِ مَا رَزَقۡنَٰكُمۡ وَلَا تَطۡغَوۡاْ فِيهِ فَيَحِلَّ عَلَيۡكُمۡ غَضَبِيۖ وَمَن يَحۡلِلۡ عَلَيۡهِ غَضَبِي فَقَدۡ هَوَىٰ ٨١

Yang artinya :
"Makanlah di antara rezki yang baik yang telah Kami berikan kepadamu, dan janganlah melampaui batas padanya, yang menyebabkan kemurkaan-Ku menimpamu. dan Barangsiapa ditimpa oleh kemurkaan-Ku, Maka Sesungguhnya binasalah ia."

Menurut tafsir jalalain yang terdapat pada surat At-Thaha ayat 81 ini —*Makanlah di antara rezki yang baik yang telah Kami berikan kepadamu"* yang berarti adalah nikmat yang Allah limpahkan kepada kalian (janganlah melebihi batas padanya) jika mengingkari nikmat-nikmat tersebut maka (yang menjadi penyebab kemurkaanku akan menimpa pada kalian) jika dibaca yahlila memiliki arti maka wajib kemurkaanku akan menimpa kalian. Jika dibaca yahulla memiliki arti pasti kemurkaan ku akan menimpa kalian (dan barang siapa yang ditimpa oleh kemurkaanku) lafal yahlil tersebut dapat dibaca yahlul yakni (maka sungguh binasalah kalian) dan terjerumuslah kedalam neraka.

Ayat ini Allah memberi perintah untuk memakan diantar rezeki yang baik, yang lezat dan memiliki cita rasa juga yang telah Allah berikan, dan jangan sampai menyalahgunakan.

digilib.uinsby.ac.id digilib.uinsby.ac.id digilib.uinsby.ac.id digilib.uinsby.ac.id digilib.uinsby.ac.id digilib.uinsby.ac.id digilib.uinsby.ac.id

Juga kita dapat menyeleksi makanan mana yang baik dan mana yang tidak selanjutnya juga tidak berlebihan yang artinya tidak berlebihan didalam porsi jenisnya, ukurannya, polanya, juga waktunya. Jika keduanya tidak dapat terpenuhi dengan baik maka pada akhirnya hanya akanmenghantarkan pada kematian atau kerusakan. Seperti pada natrium nitrit ini kita tidak boleh sembarangan memberikan dosis yang melampaui batas pada bahan campuran makanan yang lainnya agar kita terhindar dari penyakit. Thayyib sesuai dengan kaidah kesehatan (Duniawi), jadi kita diberi perintah oleh Allah untuk dapat mensyukuri kenikmatan yang telah diberi oleh Allah. Maka dari itu kita harus selektif dalam memilih makanan dalam hal menggunakan bahan campuran makanan atau memakan makanan yang melebihi pada batas yang telah ditentukan.

Menurut Mandei *et al.,* (2013) kerusakan pada organ ginjal yang berasal pemberian perlakuan senyawa natrium nitrit ini disebabkan dari akumulasi senyawa natrium nitrit juga membentuk nitrit oksida di dalam tubuh. Rute ekskresi metabolit NO hampir seluruhnya selalu melewati ginjal sehingga dari akumulasi metabolit natrium nitrit tersebut yang menyebabkan kerusakan pada organ ginjal. Konsumsi pada natrium nitrit yang menjadikan sebagai pengawet tunggal tanpa menambah bahan tambahan pangan yang lainnya dapat memberikan pengaruh fungsi organ tubuh, jika hanya diberikan pada dosis yang berlebih dan diberikan durasi waktu yang lama (Tripatara et al., 2007).

Kerusakan pada organ ginjal didalam penelitian yang dilakukan ini juga mendapati kerusakan yang ditandai adanya kerusakan sel epitel pada tubulus. Sejalan dengan penelitian Siahaan *et al.,* (2016)) mengatakan bahwa dengan keberadaan senyawa toksik yang ada didalam tubuh itu akan memberikan dampak kerusakan pada sel epitel tubulus ginjal.

digilib.uinsby.ac.id digilib.uinsby.ac.id digilib.uinsby.ac.id digilib.uinsby.ac.id digilib.uinsby.ac.id digilib.uinsby.ac.id digilib.uinsby.ac.id

Respon bahan toksik yang dihasilkan menjadi semakin besar seiring dengan berjalannya semakin tinggi dari konsentrasi senyawa yang diberikan.

Hasil dari penelitian ini belum sepenuhnya menunjukkan adanya kerusakan pada organ ginjal yang terlalu parah melihat dengan hasil rata-rata kreatinin yang masih berada keadaan yang normal, paparan yang diberikan senyawa kimia natrium nitrit ini diberikan pada jangka kurun waktu 30 hari. Hal ini dapat disebabkan dari konsentrasi natrium nitrit yang diberikan pada hewan coba yang masih dapat ditoleransi atau diterima oleh tubuh hewan coba ataupun akibat yang berasal dari pemaparan natrium nitrit yang terlalu singkat. Kerusakan pada organ ginjal mungkin dapat terjadi jika natrium nitrit diberikan pada dosis yang lebih tinggi dari pemberian dosis 9,25 mg/dl dengan jangka waktu yang mencapai hitungan tahun sehingga proses akumulasi senyawa natrium nitrit tersebut di dalam tubuh juga akan memberi respon yang semakin tinggi.

digilib.uinsby.ac.id digilib.uinsby.ac.id digilib.uinsby.ac.id digilib.uinsby.ac.id digilib.uinsby.ac.id digilib.uinsby.ac.id digilib.uinsby.ac.id

BAB V
PENUTUP

5.1 Simpulan

1. Pengaruh pemberian natrium nitrit terhadap kadar kreatinin darah pada tikus putih *(Rattus norvegicus)*, kadar kreatinin pada tikus putih menunjukkan data yang tergolong masih naik turun yakni sebesar yakni sebesar 0,38 g/dl, 0,5 g/dl, 0,37 g/dl, 0,35 g/dl, 0,44 g/dl, dan 0,44 g/dl keadaan ini tergantung dengan kondisi tikus putih tersebut, namun data yang dihasilkan ini tergolong masih tetap berada pada batas yang normal, kadar kreatinin normal tikus putih yakni 0,3-1,00 mg/dl.
2. Hasil gambaran histopatologi menunjukkan adanya kerusakan terutama pada perlakuan P3 15% memiliki jumlah skor 11 dengan dosis 1,38 mg/dl ini memberi data kerusakan pada sel dengan lesi yang tertinggi. Sehingga terjadi peradangan nefritis. Pada dosis standar S1 9,25 mg/dl tergolong tertinggi kedua memiliki jumlah skor 10 terdapat kerusakan hemoragi berat.

5.1 Saran

1. Diperlukan penelitian selanjutnya dengan menggunakan dosis yang lebih memiliki variasi dari penelitian ini, sehingga akan diketahui dosis berapakah yang lebih efektif didalam meningkatnya kadar kreatinin darah.
2. Diperlukan melakukan penelitian lebih lanjut dengan melihat penampang gambaran histopatologi yang lebih banyak memiliki parameter yang digunakan untuk melihat kerusakan sel pada organ ginjal.

digilib.uinsby.ac.id digilib.uinsby.ac.id digilib.uinsby.ac.id digilib.uinsby.ac.id digilib.uinsby.ac.id digilib.uinsby.ac.id digilib.uinsby.ac.id

DAFTAR PUSTAKA

Aboulgasem GJA, AE Azab and MM. Almaky. Sodium nitrite induced biochemical alterations in the blood serum and its amelioration by aqueous extract of Libyan propolis in Guinea pigs. 2013. *International Journal of Science and Research.* 4(8): 1040-1048.

Adiyati PN. 2011. Ragam jenis ektoparasit pada hewan coba tikus putih (Rattus norvegicus) galur Sprague dawley. *[Skripsi]*. Bogor: Fakultas Kedokteran Hewan Institut Pertanian Bogor.

Akbar B. 2010. *Tumbuhan Dengan Kandungan Senyawa Aktif yang Berpotensi sebagai Bahan Antifertilisasi*. Jakarta: Adabia Press pp 6-7.

Almunawati, H. Budiman, dan D. Aliza. 2017. Histopatologi ginjal tikus putih (Rattus norvegicus) yang diinjeksi formalin. *Jurnal Ilmiah Mahasiswa Veteriner.* 1(3):424-431.

Alunat, D.E.S., Kardena, I.M. dan Suarsana, I.N. 2014. Pengaruh konsumsi urin Sapi Bali terhadap kadar Blood Urea Nitrogen , Kreatinin, serta gambaran histopatologi ginjal tikus. *Buletin Veteriner Udayana* 6 (2) : 169-173.

Angelina GH, Azmizah A, Soehartojo S. 2000. Pengaruh pemberian air sungai dan PDAM jangir terhadap perubahan histologis ginjal tikus putih (Rattus novergicus). *J Med Ked Hewan*. 16 (3):180-185.

Arimartini. Desak M. Gambaran Kadar Blood Urea Nitrogen (BUN) dan Serum Kreatinin (SC) pada Usia Lanjut di Banjar Buana Kubu Tegal Harum Denpasar Barat. Denpasar: Politeknik Kesehatan Denpasar, 2013.Arsad

digilib.uinsby.ac.id digilib.uinsby.ac.id digilib.uinsby.ac.id digilib.uinsby.ac.id digilib.uinsby.ac.id digilib.uinsby.ac.id digilib.uinsby.ac.id

SS, Esa NM, Hamzah H. 2014. Histopathologic Changes in Liver and Kidney Tissues from Male Sprague Dawley Rats Treated with Rhaphidophora Decursiva (Roxb.) Schott Extract. *J Cytol Histol* S4: 001.

Ataya, Rena. 2016. Effect of Monosodium Glutamate and Sodium Nitrite on Some Biochemical Parameters in Japanese Quails. *Alexandria Journal of Veterinary Sciences.* 48(1) : 107-114.

Ateya RH, NM Taha, AEA. Mandour, MA. Lebda and AM El-Morshedy. Effect of monosodium glutamate and sodium nitrite on some biochemical parameters in Japanese quails. 2016. *Alexandria Journal of Veterinary Sciences.* 48(1): 107-114.

Azeez O, H., Mahmood, M. B., & Hassan, J. S.2011. Effect of nitrate poisoning on some biochemical parameters in rats. *Iraqi Journal of Veterinary Sciences*, *25*(2), 47–50.

Baradero, M., Dayrit, M. W., Siswadi,Y. 2005. *Klien Gangguan Ginjal Seri : Asuhan Keperawata.*, Penebit buku Kedokteran EGC. Jakarta. pp.124-125. Bloom, dan Fawcett. 1994. *Buku Ajar Histologi*. Penerbit buku Kedokteran EGC. Jakarta.pp.650-651.

Brito, M. V. H., Moreira, R. de Jesus, Tavares, M. L. C., Carballo, M. C. S., Carneiro, T. X., Santos dos santos, A de Assis. 2005. *Copaiba oil effect on urea anf creatinine serum levels in rats submitted to kidney isvhemia and reperfusion syndrome.* Acta Cirurgica. 20 (3):243-246.

digilib.uinsby.ac.id digilib.uinsby.ac.id digilib.uinsby.ac.id digilib.uinsby.ac.id digilib.uinsby.ac.id digilib.uinsby.ac.id digilib.uinsby.ac.id

Cornforth DP, Jayasingh P. 2004. Colour and pigment. In: (eds: Jensen WK, Devine C, Dikeman M) *Encyclopedia of meat sciences*, Oxford, UK: Elsevier Ltd, pp. 249–256.

Cotran RS, Rennke H, Kumar V. 2007. *Buku Ajar Patologi (7th ed).* Jakarta: EGC.

Davey, P. 2002. *At a Glance Medicine*. Erlangga. Jakarta. pp.235.

Drake RL, Vogl AW, Mitchell AW. 2010. *Gray's Anatomy for Student*. Edisi 2. Canada : Churchill Livingstone Elsevier. p. 320-322.

Doloksaribu, B. 2008. Pengaruh Proteksi Vitamin C terhadap Kadar Ureum, Kreatinin dan Gambaran Histopatologis Ginjal Mencit yang Dipapar Plumbum, *Skripsi*. Medan: Universitas Sumatra Utara.

Doxey DL. 1983. *Clinical Pathology and Diagnostic Procedures*. London : Bailliere Tindal.

Eroschenko VP. 2010. *Atlas histologi difiore. J*akarta: EGC. hlm. 371.

Feehally J, Johnson JJ. 2000. *Introduction to Glomerular Disease:* Clinical Presentation, Philadelphia, Mosby, 21,1–13.

Frandson, R. D. 1992. Anatomi dan Fisiologi Ternak, Ed ke 7. Gadjah Mada University Press, Yogyakarta, pp. 34.Guyton AC, Hall JE. *Buku Ajar Fisiologi Kedokteran.* 2006. Penterjemah: Irawati, Ramadani D, Indriyani F. Edisi ke-11. Jakarta: EGC. hlm.326-449.

digilib.uinsby.ac.id digilib.uinsby.ac.id digilib.uinsby.ac.id digilib.uinsby.ac.id digilib.uinsby.ac.id digilib.uinsby.ac.id digilib.uinsby.ac.id

Habibah, N., I. G. A. S. Dhyanaputri, I. W.Karta, dan N. N. A. Dewi. 2018. Analisis Kuantitatif Kadar Nitrit dalam Produk Daging Olahan di Wilayah Denpasar Dengan Metode Griess Secara Spektrofotometri, International *Journal of Natural Sciences and Engineering.* 2(1):1-9.

Harijati, N., Samino, S., Indriyani, S. & A. Soewondo. (2017). Mikroteknik Dasar. Malang: Universitas Brawijaya Press.

Hassan, C.R.C, dkk. 2009. A Case Study of Consequences Analysis of Ammonia Transportation by Rail from Gurun to Port Klang in Malaysia Using Safticomputer Model. *Journal of SH&E Research*. Vol. 6. No. 1

Helal E, S Zahkok, GZA Soliman, M Al-Kassas and HA Wahed. Biochemical studies on the effect of sodium nitrite and/or glutathione treatment on male rats. 2008. *The Egyptian Journal of Hospital Medicine.* Vol.30: 25-38.

Hosten, A. O. 1990. *"BUN and Creatinine*‖. Dalam Walker, W. K., Hall, W. D., dan Hurst, J. W. (Ed.). Clinical Methods, 3rd Edition, The History, Physical, and Laboratory Examination. Boston: Butterworths.

Junquiera LC, Carneiro J. 2007. *Histologi Dasar*. 2007. Edisi ke-10. Jakarta: EGC. hlm. 325-340.

Kee, J. L. 2008. *Pedoman Pemeriksaan Laboratorium dan Diagnostik*. Buku Kedokteran EGC. Jakarta. pp. 150-151.

KemenKes RI. 2011. Pedoman interprestasi Data Klinik.

Kementerian Kesehatan Republik Indonesia, (1999), *Peraturan Menteri Kesehatan Republik Indonesia No. 1168*/Menkes/Per/X/1999, http://jdih.pom.go.id.

digilib.uinsby.ac.id digilib.uinsby.ac.id digilib.uinsby.ac.id digilib.uinsby.ac.id digilib.uinsby.ac.id digilib.uinsby.ac.id digilib.uinsby.ac.id

Lieberthat, W. Menza S.A. Levine J.S.Graded ATP depletion can cause necrosis or apoptosis of cultured mouse proximal tubular cells. *Am J Physiol.* 1998; 274: F315-F327.

NTP. 2001. *Toxicology and carcinogenesis studies of sodium nitrite (CAS NO. 7632-00-0) in F344/N rats and B6C3F1 mice (drinking water studies)*. National Toxicology Program Technical Report Series. 495(01) 7–273.

Malole M.B.M., dan Pramono C.S.U. 1989. *Penggunaan Hewan-Hewan Percobaan Dilaboratorium*. ITB. Bogor. (Hal 94 – 103).

MacSween, R. N. M., W. Keith. 1992. editor. Muir's textbook of pathology. 13th Ed. Great Britain.

Mandei, J. M., Chandra, R., Wilar, R., Runtunuwu, A. L., Manoppo, J. I. C., & Umboh, A. 2013. Hubungan Kadar Serum Metabolit Nitrit Oksida dan Gangguan Fungsi Ginjal pada Sepsis. *Sari Pediatri,15*(4),259–263.

Markum H. Gagal ginjal akut. In: Sudoyo AW, Setiyohadi B, Alwi I, K MS, Setiati S, penyunting. *Buku Ajar Ilmu Penyakit Dalam.* Jakarta:Pusat Penerbitan Departemen Ilmu Penyakit Dalam FKUI, 2006; p. 585-9.

Matteucci, O., Diletti, G., Prencipe, V., Di Giannatale, E., Marconi, M. M., & Migliorati, G. 2008. Two cases of methemoglobinaemia caused by suspected sodium nitrite poisoning. *Veterinaria Italiana*. *44*(2). 447–453.

Mescher AL. 2012. *Histologi Dasar Junqueira Teks dan Atlas*. Edisi ke–11. Jakarta: EGC. hlm. 325-340.

Mescher, A, L. 2016. *Basic Histology Indiana University Bloomington.* Indiana.

Muchtadi, Deddy. 1989. *Aspek Biokimia.* Bogor: ITB.

digilib.uinsby.ac.id digilib.uinsby.ac.id digilib.uinsby.ac.id digilib.uinsby.ac.id digilib.uinsby.ac.id digilib.uinsby.ac.id digilib.uinsby.ac.id

Murtini, J. T., Priyanto N, dan Siregar, S. T. 2007. Toksisitas subkronik alginat pada histopatologi hati, ginjal, dan lambung mencit. *Jurnal pascapanen bioteknologi kelautan dan perikanan.* Vol 5(2).

Nainggolan, G. dan Robert, S.2010. *Acute Kidney Injury : Pendekatan Klinis dan Tata Laksana.* Majalah kedokteran Indonesia. Vol.11, 11-16.

Naraya, S Dan Appleton, H, D. 1980. Creatinine: A Review. *Clinical Chemistry* 26 (8): 1119-1126.

National Kidney Foundation. 2002. Clinical practice guidelines for chronic kidney disease: Evaluation, classifi cation and stratifi cation.

Nisha R, Srinivasa Kannan SR, Thanga Mariappan K, et al. 2017. Biochemical evaluation of creatinine and urea in patients with renal failure undergoing hemodialysis. *J Clin Path Lab Med.* 1(2):1-5.

Nursidika, P., A. Furqon, F. Hanifah, dan D. R. Anggarini. 2017. Gambaran Abnormalitas Organ Hati dan Ginjal Pasien Tuberkulosis yang Mendapatkan Pengobatan. *Jurnal Kesehatan Kartika*. 12(1):1-11.

Patel SS, MZ Molnar, JA Tayek, JH Ix, N Noori, D Benner, S Heymsfi eld, JD Kopple, CP Kovesdy, K Kalantar-Zadeh. Serum creatinine as a marker of muscle mass in chronic kidney disease: results of a cross-sectional study and review of literature. 2013. *Journal of Cachexia,* Sarcopenia and Muscle. 4:19–29.

Pegg RB, Shahidi F. 2000. Nitrite curing of meat. *The nitrosamine problem and nitrite alternatives.* Trumbull, CT: Food & Nutrition Press.

digilib.uinsby.ac.id digilib.uinsby.ac.id digilib.uinsby.ac.id digilib.uinsby.ac.id digilib.uinsby.ac.id digilib.uinsby.ac.id digilib.uinsby.ac.id

Price SA. 2005. *Patofisiologi Konsep Klinis Proses-Proses Penyakit*. Tennessee. The University of Tennessee Health Science Center. Todd JC, Sanford AH. 1974. Clinical Diagnosis by Laboratry Methods. Ed ke-15. United Stated of America : W.B. Saunders Company.

Price sylvia A, Wilson LM. 2006. *Patofisiologi Konsep Klinis dan Proses-proses Penyakit.* Edisi ke-6. Volume 2. Jakarta: Penerbit Buku Kedokteran EGC. hlm. 868-892.

Reinik, M., Tamme, T., Roasto, M., Juhkam, K., Jurtšenko, S., Tenńo, T., & Kiis, A. 2005. Nitrites, nitrates and N-nitrosoamines in Estonian cured meat products: Intake by Estonian children and adolescents. *Food Additives and Contaminants*, *22*(11). 1098–1105.

Sacher, A, R. 2004. *Tinjauan Klinis Hasil Pemeriksaan Laboratorium. Penerjemah Hartanto*. EGC. Jakarta.

Sahin SH, SO Sinar, I Paksoy, N Sut and S Oba. 2008. Comparison between low fl ow sevofl urane anesthesia and total intravenous anesthesia during intermediate duration surgery effection renal and hepatic toxicity.

Schnellmann, R. 2008. Toxic Respons of the Kidney 7 th ed. C. & D. Klaassen C.D,ed., New York: Mc. Graw Hill.

Setiorini Y. 2012. Deteksi secara imunohistokimia imunoglobulin A (IgA) pada usus halus tikus yang diberi bakteri asam laktat (BAL) dan enteropatogenik escherichia coli. *Journal of Scientific Resporitory*. 3(1):44–50.

Sherwood L. 2011. *Fisiologi Manusia Dari Sel ke Sistem*. Edisi IV. Jakarta: EGC.

digilib.uinsby.ac.id digilib.uinsby.ac.id digilib.uinsby.ac.id digilib.uinsby.ac.id digilib.uinsby.ac.id digilib.uinsby.ac.id digilib.uinsby.ac.id

Siahaan, G. S., P. M. Lintong, dan L. L. Loho. 2016. Gambaran Histopatologik Ginjal Tikus Wistar (Rattus norvegicus) yang Diinduksi Gentamisin dan Diberikan Ubi Jalar Ungu (Ipomoea batatas L. Poir). *Jurnal e-Biomedik.* 4(1):1-7.

Silalahi, J. 2005. *Masalah Nitrit dan nitrat dalam Makanan*. Medika No. 07 Tahun

Sindelar, J. J., & Milkowski, A. L. 2011. American meat science asso ciat io n Meats : A Review of Curing and Examining the Risk / Benefit of Its Use. *American meat science association white paper series*, (3), 1–16.

Sirois M. 2005. *Laboratory Animal Medicine Principles and Procedures*. Elsevier Mosby. Missouri. hlm. 55-75.

SIU School of Medicine. 2005. *Histology Study Guide* : Kidney and Urinary Tract. diakses pada tanggal 17 oktober 2019. http://www.siumed.edu/~dking2/crr/rnguide.htm

Sloane,E., 1995. *Anatomi dan Fisiologi untuk Pemula*. Penerbit buku kedokteran EGC, Jakarta, pp.330.

Soeparno, 1998. *Ilmu dan Teknologi Daging*. Gadjah Mada University Press, Yogyakarta.

Spitalnik, S.L., Arinsburg, S.A. dan Jhang. J.S. 2015. *Clinical Phatology Board Review.* Elsevier Saunders, USA. Halaman 224.

Sumaryono, S.,Wibowo, A.E.,Ningsih, S., Agustini, K., Sumarny, R., Amri, F., Winarno, H. 2008. Analisis, Urea, Kreatinin Tikus Putih Pasca Pemberian

digilib.uinsby.ac.id digilib.uinsby.ac.id digilib.uinsby.ac.id digilib.uinsby.ac.id digilib.uinsby.ac.id digilib.uinsby.ac.id digilib.uinsby.ac.id

Ekstrak Buah Mahkota Dewa dan Herba Pegagan. *Jurnal Ilmu Kefarmasian Indonesia*, 35-40.

Tambayong, J., 1999, *Patofisiologi untuk Keperawatan*, Penerbit buku kedokteran EGC, pp. 118-119.

Thomas D, S Zachariah, AEE Elamin and ALO Hashim. Limitations of serum creatinine as a marker of renal function. 2017. *Scholars Academic Journal of Pharmacy.* Vol 6(5): 168-170.

Thompson, E. B. (1985). *Drug Bioscreening*. America: Graceway Publishing Company.

Tintus, Libertus. 2008. Dosis Efektif Kombinasi Natrium Tiosulfat dan Natrium Nitrit Sebagai Antidot Keracunan Sianida Akut Pada Mencit Jantan Galur Swiss. *Skripsi.* Yogyakarta : Universitas Sanatha Dharma. Diakses pada Tanggal 28 Mei 2009.

Tresnati, J., Djawad, I.M., dan Bulqish, A.S. 2007. Kerusakan ginjal ikan part kembang (Dasyatis kuhlii) yang diakibatkan oleh logam berat timbel (Pb). *Jurnal Sains dan Teknologi.* 7 (1):153-160.

Trevisan, T.,Dodesini, A.R., Lepore, G. 2006. Lipids and Renal Disease. *J Am Soc Nephrol*. 17: S145–S147.

Tripatara, P., N. S. A. Patel, A. Webb, K. Rathod, F. M. J. Lecomte, E. Mazzon, S. Cuzzocrea, M. M. Yaqoob, A.Ahluwalia, and C. Thiemermann. 2007. Nitrite-derived Nitric Oxide Protects the Rat Kidney Against Ischemia/Reperfusion Injury In Vivo: Role for Xanthine Oxidoreductase. *Journals of the American Society of Nephrology.* Vol 18:570-580.

digilib.uinsby.ac.id digilib.uinsby.ac.id digilib.uinsby.ac.id digilib.uinsby.ac.id digilib.uinsby.ac.id digilib.uinsby.ac.id digilib.uinsby.ac.id

Widyastuti, D. A., Ristianti, M. A., & Sari, I. M. 2018. Efek subkronis natrium nitrit terhadap struktur mikroanatomis ginjal tikus putih *(Rattus norvegicus). Jurnal gizi KH.* 1(1), 21–31.

Widyastuti Dyah Ayu, Maria Asih Ristianti, and Ika Maya Sari. 2019. The Study of Blood Creatinin and Urea Concentration of Wistar Rats (Rattus norvegicus) due to Sodium Nitrite Induction Jurnal Ilmu Kefarmasian Indonesia. Vol 17 (1): 14-20.

WHO. (2016). Nitrate and nitrite in drinking-water: Background document for development of WHO guidelines for drinkingwater quality. Electronic resource availableat/http://www.who.int/water_sanitation_health/dwq/chemicals/nitratenitrite 2ndadd.pdfS. *World Health Organization*, 1–41. Retrieved from /http://www. who.int/water_sanitation_health/dwq/chemicals/nitratenitrite 2ndadd.pdfS

Winarno, FG, 1980. *Pengantar Teknologi Pangan*. Gramedia Pustaka Utama, Jakarta.

Yokozawa T, Nakagawa, Kitani K. 2002. Antioxidative activity of green tea polyphenol in cholesterol fe rats. *Journal of Agricultural and Food Chemistery*. 50:3549-35.

Zulfiani. 2011.Pengaruh Pemberian Vitamin C dan E Terhadap Gambaran Histologis Ginjal Mencit (Mus musculus L.) yang Dipajankan Monosodium Glutamat (MSG). *[Tesis]*. Medan: Fakultas Kedokteran Universitas Sumatera Utara.

digilib.uinsby.ac.id digilib.uinsby.ac.id digilib.uinsby.ac.id digilib.uinsby.ac.id digilib.uinsby.ac.id digilib.uinsby.ac.id digilib.uinsby.ac.id